Aus der chirurgisch-poliklinischen Abteilung des zahnärztlichen Instituts
der Universität Basel
Vorsteher: Prof. Dr. med. E. Hockenjos

Untersuchungen bei Dentitio difficilis der unteren Weisheitszähne

Inaugural-Dissertation

zur Erlangung der Doktorwürde der Zahnheilkunde der hohen medizinischen Fakultät der Universität Basel

vorgelegt von

HERMANN WIRTH
aus Basel

Zürich 1939

Buchdruckerei Berichthaus

Aus der chirurgisch-poliklinischen Abteilung des zahnärztlichen Instituts
der Universität Basel
Vorsteher: Prof. Dr. med. E. Hockenjos

Untersuchungen bei Dentitio difficilis der unteren Weisheitszähne

Inaugural-Dissertation

zur Erlangung der Doktorwürde der Zahnheilkunde der hohen medizinischen Fakultät der Universität Basel

vorgelegt von

HERMANN WIRTH
aus Basel

Zürich 1939

Buchdruckerei Berichthaus

Von der medizinischen Fakultät der Universität Basel
genehmigt auf Antrag von

Prof. Dr. Hockenjos

Tag der Promotion: 6. Mai 1938.

R. UNIV.
BIBLIOTHEEK
LEIDEN

Zürich 1939 – Schweizerische Monatsschrift für Zahnheilkunde
Band 49, Nr. 8.

Separatabdruck aus der «Schweizerischen Monatsschrift für Zahnheilkunde»
Band 49, 1939, Heft 8.

Aus der chirurg.-poliklinischen Abteilung des zahnärztlichen Institutes der Universität Basel. Vorsteher: Prof. Dr. med. E. Hockenjos.

Untersuchungen bei Dentitio difficilis der unteren Weisheitszähne.

INAUGURAL-DISSERTATION
zur Erlangung der Doktorwürde der Zahnheilkunde der hohen medizinischen Fakultät der Universität Basel

vorgelegt von

Hermann Wirth, aus Basel.

616 . 314 . 8 007

Die Störungen und Komplikationen beim Durchbruch der unteren Weisheitszähne sind so mannigfacher Art und haben die verschiedensten Ursachen. Die Literatur verzeichnet folgende Ansichten über diese Erkrankung:

Perthes bezeichnet die Dentitio difficilis als einfache Stomatitis ulcerosa. Er fand in dem Geschwürsbrei unter dem Schleimhautlappen enorme Mengen von lebhaft sich bewegenden Spirochäten und fusiforme Bazillen und sehr wenig andere Bakterien. Viele Forscher bezeichnen sie als Periodontitis, Ostitis oder als Lymphadenitis. Nach *Preiswerk* wird beim Durchbruch des unteren Weisheitszahnes durch diesen ein Druck auf die distal gelagerten und ihn zum Teil bedeckenden Weichteile ausgeübt. Dadurch gebe es ein Dekubitalgeschwür. Die Kappenbildung der Schleimhaut mit nachfolgenden Gärungsvorgängen retinierter Speiseteile, sowie die Druckreize des Antagonisten auf den Zahnfleischlappen können die Veranlassung für eine lokale oder

ausgebreitete Stomatitis ulcerosa sein eventuell mit Nekrotisierung des durch die Stomatitis vorgetriebenen Knochens.

Die eigentlichen Ursachen der Dentitio diff. sieht *Kantorowicz* in einem Platzmangel und in einer Entwicklungshemmung des Weisheitszahnes. Beide führen zur Bildung einer Zahnfleischtasche. Diese ist dann der Ausgangspunkt für entzündliche Veränderungen des Zahnfleisches und der näheren Umgebung des Weisheitszahnes, entweder durch Ansammlung von Sekreten oder faulenden Speiseresten, die dann ein Geschwür am Lappen hervorrufen, oder der Aufbiß des Antagonisten auf den Zahnfleischlappen kann ein Dekubitalgeschwür veranlassen. Daraus können dann die Komplikationen entstehen. Die gleiche Ansicht hegt *Partsch*.

Mayrhofer hebt als wichtigstes (ebenso wie *Williger*) bei der Dentitio diff. den Begriff des Ulcus dekubitale am Weisheitszahne hervor. *Williger* hat gezeigt, daß auf der Unterseite der Schleimhautfalte, welche der Kaufläche des durchbrechenden Weisheitszahnes aufliegt, durch Mazeration ein Epitheldefekt entsteht, der ein Geschwür zur Folge hat. Die Schleimhautfalte wird dann etwas entzündlich verändert und kann noch durch den Gegenzahn im Oberkiefer verletzt werden. So ist der Infektion eine Pforte geöffnet und die Verbreitung in das umgebende Gewebe ermöglicht. *Moral* gibt die Tasche über dem Weisheitszahn als Ausgangspunkt für die entzündlichen Erscheinungen an. Große Wichtigkeit mißt *Moral*, neben der Verlagerung des Zahnes aus der Zahnreihe oder seinem Verhältnis zum aufsteigenden Aste, der Zahngröße resp. Zahnkronengröße des Weisheitszahnes für die Ätiologie der Dentitio diff. zu.

O. Loos fand, daß der Gingivalansatz an der mesialen Seite, also das interdentale Zahnfleisch zwischen zweitem und drittem Molar, nicht normal sei. Hier fände nicht die reguläre Bildung der Zahnfleischtasche statt. Dieser Zahnfleischbezirk sei, ebenso wie der die distale Kauflächenhälfte überlagernde Zahnfleisch-Mucosalappen, starken mechanischen und bakteriellen Schädigungen, die mit Retention von Speiseresten in dem abnormen Interdentalraum verknüpft sind, unterworfen: Es liegt also auch mesial eine paraden-

totische Taschenvertiefung zugrunde, wenn die Situation auch nicht so ausgesprochen ist wie an der bucco-distalen abnorm tiefen Zahnfleischtasche, nach seinen Untersuchungen einer persistierenden Zahnfollikeltasche.

Nach *Neumann* hat die sog. Dentitio diff. nichts mit dem Durchbruch des Weisheitszahnes zu tun, da dieser meistens schon vollständig durchgebrochen sei. Es handle sich lediglich um eine Infektion der Tasche über dem Weisheitszahn, die zu vielen Komplikationen führen könnte. Als Beweis führt er an, daß auch von anderen Zähnen, die schon durchgebrochen sind, derartige Erscheinungen ausgehen können, wenn sich über sie ein Schleimhautlappen gelegt hat oder wenn noch ein Teil des Zahnes von Schleimhaut bedeckt ist. Bedingt sei die Erkrankung durch eine Verletzung des Lappens über dem Weisheitszahn durch den Gegenbiß des Antagonisten oder durch das Hineindringen von Fremdkörpern in die Tasche.

Waßmund hingegen hat in einer ausführlichen Studie bewiesen, daß es beim Durchbruch des unteren Weisheitszahnes zu entzündlichen Ausweitungen des Zahnsäckchens kommen kann, wenn nur eine Kronenspitze des Zahnes den Knochen durchbrochen hat und diese noch vollständig von der Schleimhaut bedeckt ist. Die Folge dieser Erscheinung ist dann eine umschriebene Resorption des Knochens an der betreffenden Stelle des Zahnsäckchens. Es ist also ein aktives Durchdringen der Infektionserreger oder ein Hineinpressen der Bakterien durch den Kauakt in Betracht zu ziehen. *Gins* und *Moral* halten ebenfalls diese Vorgänge für möglich.

Nach *Chompret* sollen die entzündlichen Vorgänge am Weisheitszahnfleischlappen die Ursache der Dentitio diff. sein. Diese Entzündung soll während des ganzen Durchbruches am Lappen lokalisiert bestehen bleiben und nicht auf den Knochen oder die periostalen Gewebe übergehen. Die Veränderungen am Knochen seien immer dentalen Ursprunges.

Euler aber erwähnt besonders noch das Übergreifen der Entzündung bei vollständig gesunder Pulpa auf das Liga-

mentum circulare, welches den besten Schutz für die Wurzelhaut darstellt, denn es verhindere in den meisten Fällen das sofortige Eindringen der Entzündung in den Periodontalraum, lenkt sie vielmehr zum äußeren Alveolarrand, wo das Periost ergriffen wird, und es dadurch zu einem Subperiostalabszeß kommt.

Die Schutzfunktion des Ligamentum circulare ist eine beschränkte. Der Eintritt der Bakterien in das Ligamentum circulare ist die erste Etappe in der Infektion des umgebenden Knochengewebes *(Nguyen Xuan Bai)*. Dies ist aus den anatomischen Verhältnissen, dem Verlauf der Blut- und Lymphgefäße klar ersichtlich. Von der Schwere des Eiters oder Virulenz der Bakterien und Resistenz des umliegenden Gewebes ist das Vordringen der Infektion abhängig.

Zusammenfassend ist zu sagen, daß das Wesentliche bei der Dentitio diff. die entzündliche Veränderung des Zahnfleischlappens und der persistierenden Zahnfollikeltasche darstellt.

Diese entzündliche Veränderung kann entweder nur traumatischer Art (Aufbiß des Antagonisten, erhöhte Kautätigkeit auf der betreffenden Kieferseite) oder nur infektiöser Art sein. Es kann aber ein Trauma (Aufbiß usw.) der Grund für eine weitere infektiöse Veränderung sein, da die Infektion leichter in einem geschädigten Gewebe Platz greift. Andererseits kann auch eine leichte primäre Infektion des Zahnfleischlappens und der Tasche vorhanden sein und zu einer leichten Schwellung des Zahnfleischlappens führen, was die Beschwerden noch verschlimmern kann, da so die Möglichkeit des Aufbisses durch den Antagonisten größer wird.

Die Entzündung kann nur am Lappen oder an der den Zahn umgebenden Gingiva lokalisiert sein. Sie kann aber auch auf das Zahnsäckchen, das Lig. circulare, und von da auf das gesamte Periodontium übergehen. Vom Periodontium führt der Weg in den umliegenden Knochen und auf das Periost usw. Aus dieser Ausbreitung gehen die verschiedensten Komplikationen hervor.

I. Die Ätiologie.

Die Ätiologie der Dentitio diff. ist eine überaus vielgestaltige und verschiedenartige. Es ergibt sich die Notwendigkeit, die Ursachen und auslösenden Faktoren dieser Erkrankung in eine gewisse Ordnung zu gliedern.

Nishimura hat schon in seinen Untersuchungen über die Ätiologie einen Unterschied zwischen veranlassenden Momenten und der Disposition gemacht. Zu den veranlassenden Momenten zählt er:

1. Das Vorhandensein des Weisheitszahnes;
2. Der Reiz der Durchbruchskraft desselben;
3. Die Bildung des Zahnfleischlappens, der den Weisheitszahn überdeckt, und diejenige des tiefen Zahnfleischsackes (persistierende Zahnfollikeltasche nach *Waßmund, Kantorowicz* u. a.);
4. Der Kauberührungsakt der oberen und der unteren Zahnreihe;
5. Die bakterielle Infektion.

Weiter sei die Disposition für die Dentitio diff. bedingt:

1. Durch den histologischen Bau der Schleimhaut in der Weisheitszahngegend;
2. Durch die Größe der Widerstandskraft der Schleimhaut in der Weisheitszahngegend;
3. Durch die Gewohnheit des Kauens;
4. Durch harte Nahrungsmittel.

Meistens sind bei einem Patienten mehrere veranlassende Momente die Ursache, wie auch verschiedene disponierende Qualitäten zugleich die Dentitio diff. auslösen können.

Ein bestimmter Reiz kann auch, wie schon oben erwähnt wurde, erst zu einer gewissen Disposition führen und die Erkrankung sekundär verursachen.

Von den veranlassenden Ursachen besitzen die Bildung des Zahnfleischlappens und der Zahnfleischtasche sowie die bakterielle Infektion eine große Bedeutung in der Ätiologie der Dentitio diff.

A. *Über die Taschen- und Lappenbildung an den unteren Weisheitszähnen.*

Die verschiedenen Ursachen für diese Erscheinung sind zu suchen in:

1. Dem normalen Durchbruch des Weisheitszahnes und seiner anatomischen Lage;
2. Im falschen Durchbruch des Weisheitszahnes, in der Verlagerung;
3. In der falschen Einstellung des Weisheitszahnes (Neigungen);
4. In der abnormen Größe der Weisheitszahnkrone;
5. Und der mangelnden Durchbruchsenergie des Weisheitszahnes.

Ad 1. Der normale Durchbruch des Weisheitszahnes und seine anatomische Lage.

Es gibt Weisheitszähne, die beim Durchbruch Beschwerden verursachen, ohne daß eine entzündliche Veränderung des Zahnfleischlappens zu sehen ist. Da liegen die krankhaften Vorgänge in der persistierenden Zahnfollikeltasche. Wie kommt es zu einer solchen Taschenbildung?

Wichtig ist einmal die antagonistenfreie Lage an der distalen Seite des unteren Weisheitszahnes. Dort ist meistens ein Gebiet, wo die den Knochen bedeckende Gingiva nicht mehr fest und unverschieblich ist, so daß beim Durchbruch ein loser Lappen entsteht.

Beim Weisheitszahne schiebt sich (wie bei allen bleibenden Zähnen) die Krone samt dem Zahnsäckchen der Oberfläche der Mundhöhle zu. Ist einmal der Knochen abgebaut, so liegt also das Zahnsäckchen der Unterfläche der Schleimhaut an. Beide bilden nun gemeinsam die Weichteildecke, welche die Krone von der Mundhöhle noch trennt. Wird nun durch den weiter emporsteigenden Zahn diese Decke eröffnet, so ist der gesamte Raum des Zahnsäckchens in offener Verbindung mit der Mundhöhle. Allerdings stellt dieser Raum nur einen kapillaren Spalt dar, doch genügt das vollkommen, um den Mundbakterien als Eintrittspforte zu dienen. Der Infekt

kann also zwischen Zahnsäckchen und Zahnkrone eindringen und vorerst bis zum Zahnhals gelangen. Durch die entzündliche Exudatbildung kann es nun so zu einer beträchtlichen Ausweitung dieser Tasche kommen *(Waßmund)*.

Nach *O. Loos* wird beim Durchbruch des Weisheitszahnes die Kuppe des Follikelsackes gegen die nicht gleichmäßig gespannte Gingivadecke angepreßt und zur Verschmelzung und Atrophie gebracht. Gewöhnlich kommt es nur an den mesialen Weisheitszahnhöckern dazu. Der distale Haubenabschnitt ist daher nur unvollständig mit der Schleimhautkapuze verwachsen (persistierende Zahnfollikeltasche).

Der den Zahn noch teilweise bedeckende Lappen besteht also aus der Mundschleimhaut und dem vereinigten Schmelzepithel des Zahnsäckchens, wie das *Waßmund* durch einwandfreie Präparate nachweisen konnte.

Ad 2. Die Verlagerungen und der falsche Durchbruch des Weisheitszahnes.

Die Verlagerung des Weisheitszahnes, also das Durchbrechen an einer Stelle, die vom Normalen abweicht, führt leicht zu einer Taschen- und Lappenbildung über dem betreffenden Weisheitszahn. Die Gingiva, die den Alveolarfortsatz bedeckt, ist mit dem Periost verbunden und mit ihm zusammen unverschieblich und ohne Vorhandensein einer Submukosa auf der knöchernen Unterlage befestigt. Gelangt nun der Weisheitszahn nicht direkt im Gebiete des Alveolarfortsatzes zum Durchbruche, wird er nach bukkal verlagert, so kommt er in die Gegend der Wangenumschlagsfalte. Das weiche, lockere und leicht verschiebliche Gewebe führt dann zu einer Tasche und einer Lappenbildung. Desgleichen bei einer Verlagerung nach distal und lingual. Der hauptsächlichste Grund der Verlagerung ist der Raummangel.

Walkhoff stellt in einer Arbeit über die Bedeutung der Stammesgeschichte des Menschen für die Ätiologie der Kiefer- und Zahnstellungsanomalien fest, daß die Ursache sämtlicher vererbter Anomalien in einer Disharmonie der Größe der Kiefer und der Zähne bestehe. Der Platz, der den Zähnen des heutigen Kulturmenschen in den Kiefern zur Verfügung steht, ist zu klein, dadurch kommt es zu einem Kampf um

den Raum, wobei immer derjenige siegt, der der stärkere ist oder zuerst da ist. Somit erklärte sich auch, daß die häufigsten Anomalien der Stellung, Form und Zahl weitaus in der Mehrzahl an den Enden der verschiedenen Zahngruppen zu finden sind (lateraler Schneidezahn, 2. Prämolar, 3. Molar).

Die relative Kleinheit des Kieferkörpers gegenüber der Größe der Zahnreihe ist eine konstante Erscheinung beim heutigen Kulturmenschen.

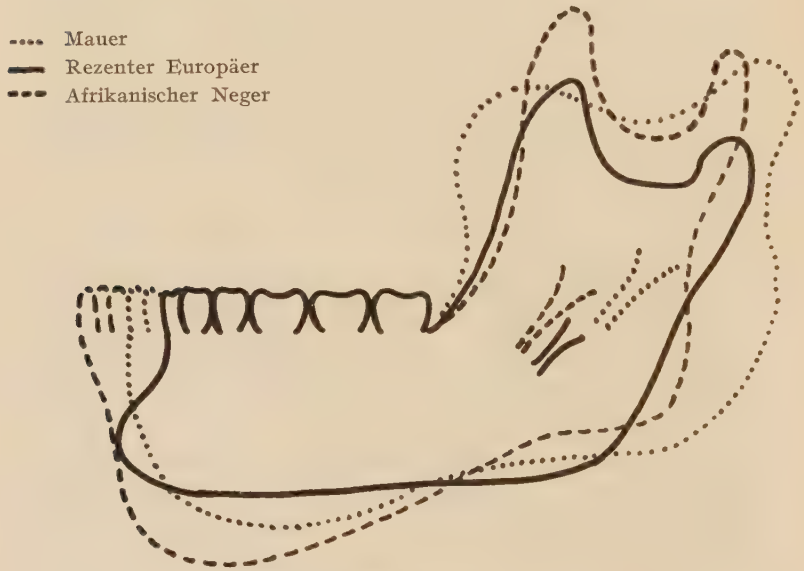

Abb. 1
(nach *Schoetensack*)

Vergleiche der diluvialen Unterkiefer mit denen des heutigen Kulturmenschen ergeben eine gewaltige Verkleinerung des Volumens bei den Letzteren. Dies ist ersichtlich aus der bedeutenden Reduktion der Länge am dorsalen Ende und in der transversalen Breite, ferner in den Einsenkungen am Alveolarfortsatz und am Kieferkörper auf der frontalen Fläche (Kinngruben) und der bukkalen Flächen. (Die Vergleiche hinsichtlich Größe und Form werden ermöglicht durch eine Skizze und die untenstehenden Tabellen.)

Die Dicke des Corpus mandibulae hat im Laufe der Phylogenie eine Änderung, und zwar eine Reduktion, erfahren. *H. Martin* hat sich 1913 an drei verschiedenen Stellen des Corpus mandibulae über die Volumenentfaltung des Unterkiefers zu orientieren versucht. Es war demnach der Umfang des Unterkieferkörpers.

	an der Symphyse	zwischen P_1 u. M_3	hinter M_3
	mm	mm	mm
Mauer	90	92	89
La Naulette .	82	73	77,5
Spy	89	89	85
La Quina H 5 .	90,5	85	86
La Quina H 9 .	93,5	93	87
Araber ♂ . . .	94	88,5	77
Franzose ♀ . .	78,5	72	68

Wenn man diese Zahlen miteinander vergleicht, so sieht man daraus eine große Gleichförmigkeit in der Massenentwicklung bei sämtlichen diluvialen Unterkiefern, während beim rezenten Menschen die Mächtigkeit des Corpus mandibulae von vorn nach hinten kontinuierlich abnimmt.

Nicht im gleichen Maße aber wie beim Kiefer erfolgte eine Reduktion der Zähne. Die Frontzähne erfuhren eine Verkleinerung in ihrem labiolingualen Durchmesser; die Verkleinerung der Backenzähne ist weniger deutlich. Die Reduktion der Zahngröße hielt nicht Schritt mit derjenigen der Kiefergröße, sondern blieb auffällig zurück. So erklärt sich die Entstehung des Mißverhältnisses in der Größe der Zähne und der Kiefer.

Dieses Mißverhältnis ist am größten im Gebiete des 3. Molaren. Dort erfolgte eine relativ große Reduktion des Unterkiefers mit relativer Persistenz der Zahngröße des 3. Molaren.

G. Cavallaro hat in vergleichenden Untersuchungen (58 Schädel) dargestellt, daß der 3. Molar weder der Form (dafür spricht die Tatsache, daß der 3. Molar in über 50% der Fälle ein Sesquikuspitat ist, und nach *Cavallaro* stellt die Sechshöckerigkeit das Normale dar), noch dem Volumen noch der Stellung im Zahnbogen nach als ein minderwertiger Zahn

zu beurteilen sei. Er erfüllt immer noch voll und ganz seine Funktion, und wenn irgendwie Störungen oder Anormalitäten auftreten, so liege das nicht am Zahne selbst, sondern höchstens an einer Verkürzung und Veränderung des Kieferbogens.

Abb. 2
Die drei Hauptmöglichkeiten des unteren Weisheitszahnes in der Horizontalebene.

Nach der Studie von *Walkhoff* folgen die Zähne deshalb nicht im gleichen Maße dem Lamarkschen Gesetze («Der konstante Nichtgebrauch eines Organes macht dasselbe allmählich schwächer, verschlechtert es, vermindert seine Fähigkeiten fortschreitend und läßt es endlich verschwinden», Einfluß der Kultur) wie der Kiefer, weil sie Hautorgane sind, die einen ganz anderen Entwicklungsgang haben und noch weit festere Gebilde sind wie die Kiefer. *Walkhoff* ist der Ansicht, daß für die neue Formgestalt der Kiefer und Zähne weder die größere Zweckmäßigkeit, noch die natürliche Auslese im Kampf ums Dasein ausschlaggebend sei, sondern allein der veränderte funktionelle Gebrauch. Die gleiche Ansicht hegt *Wilson D. Wallis* (Minneapolis) nämlich, daß die ganze retrograde Entwicklung durch eine Funktionsänderung bedingt ist, da die Beanspruchung des Gebisses nicht mehr in dem Maße notwendig ist, wie es einstmals der Fall war.

Durch diese relative Verkürzung des Unterkiefers und Abnahme der Maße in der Gegend des 3. Molaren in linguobukkaler Richtung ergibt es sich, daß der Weisheitszahn entweder gegen den aufsteigenden Ast oder nach bukkal und lingual durchbrechen muß.

Nishimura fand bei 142 Fällen mit Dentitio diff.:

90	mit normaler richtiger Position . . .	63%
46	nach bukkal dislozierte Weisheitszähne	33%
3	nach lingual verlagerte Weisheitszähne	2%
3	mit Retention	2%

Die Mehrzahl der dislozierten Weisheitszähne war also nach bukkal verlagert. Nach unseren Untersuchungen ergaben sich die folgenden Verhältnisse:

35 untersuchte Fälle mit Dentitio diff.:

17	mit normaler Position	48,5%
14	nach bukkal verlagert	40,0%
3	nach lingual disloziert	8,5%
1	retiniert	3,0%

Die häufigste abnorme Situation des Weisheitszahnes in der Horizontalebene bestand in einer bukkalen Verlagerung (meistens mit Neigung nach distal und bukkal).

Nach *Mayrhofer* kann man sich die Verlagerung der unteren Weisheitszähne folgendermaßen entstanden denken:

1. Es kann die Herabwanderung der unteren Weisheitszahnkeime aus dem aufsteigenden Aste während der Entwicklung unterbleiben.

2. Es können sich infolge von embryonalen oder postfetalen, z. B. auch traumatischen Gewebsverwerfungen die Zahnkeime an einer falschen Stelle entwickeln.

3. Mehr oder wenig fertig gebildete Zähne können nachträglich ihren Ort verändern, z. B. von wachsenden Zysten mitgeführt werden.

Die unteren Weisheitszähne können an ganz anderen als ihren gewöhnlichen Orten gefunden werden (heterotope Verlagerung). Sie können sich an dem ihnen zukommenden Platz befinden, aber falsch orientiert sein (orthotope Verlagerung).

Dabei wird die horizontale Verlagerung (Neigung), wie sie bei den unteren Weisheitszähnen bekannt ist (Fig. 3, Nr. 4) unterschieden von der Inversion, bei welcher die Zähne um eine quere Achse um ungefähr 180 Grad gedreht werden, so daß die Krone dorthin gerichtet ist, wo sich sonst die Wurzel befindet. Heterotop verlagerte Zähne können auch zugleich invertiert sein. Die hauptsächlichsten orthotopen Verlagerungen (Neigungen) des 3. unteren Molaren sind aus der Abbildung 3 ersichtlich.

Seltener sind die heterotopen Verlagerungen des unteren Weisheitszahnes. *Palazzi* hat eine seltene Heterotopie des unteren Weisheitszahnes beobachtet, der sich von der Stelle seiner Entstehung unter dem 2. Molar hindurch zwischen diesem und dem 1. Molar einen Weg nach der Mundhöhle gesucht hatte. Er konnte diese erstrebte Stelle nicht erreichen, da er im Kiefer stecken blieb, und nur ein durchgebrochener Höcker verriet seine Anwesenheit.

Weinberg berichtet von einem heterotop verlagerten Weisheitszahn, der unter dem betreffenden 2. Molaren sich zum Durchbruch anschickte, und die Ursache der Resorption der Wurzeln des 2. Molaren darstellte. Er erwähnt dabei noch drei ähnliche, in der Literatur gefundene Fälle und die Notwendigkeit eines genauen Röntgenbildes.

In einem Falle von *Nies* lagen der 2. und 3. Molar hinter dem 1. und zwar horizontal mit der Kaufläche nach vorne sehend übereinander. Auch eine Verlagerung in die Gegend der Ansatzstelle des musc. masseter *(Durand)* oder in den Angulus mandibulae *(Magitot, Mayrhofer)* kommen vor. Verlagerungen in den aufsteigenden Ast sind schon mehrmals beobachtet worden *(Weiser, Musgrowe, Romey* u. a.), wobei der 3. Molar auch mit der Kronenoberfläche durch die Corticalis in die Incisura mandibularis durchgebrochen sein kann *(Magitot)* oder sich im Processus coronoideus *(O. Loos)* oder im Processus condyloideus *(Wolf)* befinden kann.

Kommt es nicht zu einer Verlagerung nach lingual oder bukkal, so bricht der untere Weisheitszahn, wie schon erwähnt, in der Gegend des aufsteigenden Astes durch. Mei-

stens handelt es sich um Weisheitszähne, deren Kronen nach distal geneigt sind.

Der Zahn erscheint dann nur mit den beiden mesialen Höckern aus dem Knochen und ist mehr oder weniger von den Weichteilen bedeckt. Ein relativ günstiger Umstand in der Philogenie des Unterkiefers, für die Platzfrage und des vollständigen Durchbruches des 3. unteren Molaren ist zweifellos die Veränderung des Unterkieferastwinkels im Laufe der Entwicklung.

Während bei diluvialen Kiefern fast ein rechter Winkel vorherrscht, kommt beim rezenten Europäer ein stumpferer Winkel vor. Die untenstehende Tabelle gibt einen Überblick über diese Verhältnisse.

Mauer	107°
La Ferrassi	109°
Malarnaud	109°
La Chapelle aux Saints .	110°
Peruaner	119°
Chinesen	119°
Australier	124°
Neger	125°
Europäer	128°

Wenn schon die Basis mandibulae in mesio-distaler und bukko-lingualer Richtung reduziert worden ist, so bietet doch ein stumpfer Winkel des Kieferastes die Möglichkeit eines vollständigen Durchbruches des Weisheitszahnes. Die Möglichkeit des normalen Durchbruches ist bei steilen Astwinkeln (und mit der erwähnten Reduktion des Unterkiefers) bedeutend geringer *(Nishimura)*.

Der Astwinkel des Unterkiefers ist von der Konfiguration des ganzen Gesichtsschädels abhängig. Dies erklären auch die großen Veränderungen, die er im Laufe der Ausbildung erfährt. Beim Neugeborenen beträgt er nach *Martin* ca. 150 Grad (nach *Kieffer* 139 Grad), dann nimmt er während den beiden Dentitionen immer mehr bis auf ca. 120 bis 130 Grad ab (*Kieffer* 127 Grad) und erreicht dann im hohen Alter, nach vollständiger Resorption des Alveolarfortsatzes, wieder frühere Werte (130 bis 140 Grad).

Ad 3. Die falsche Einstellung des Weisheitszahnes (orthotope Verlagerung).

H. Euler und *P. Kranz* weisen darauf hin, daß es wegen der Embryonalanlage der unteren Weisheitszähne im aufsteigenden Aste sehr leicht — wenn man die mangelnde Wachtumsenergie des horizontalen Astes voraussetzt — zu falschen Durchbruchsrichtungen kommen kann.

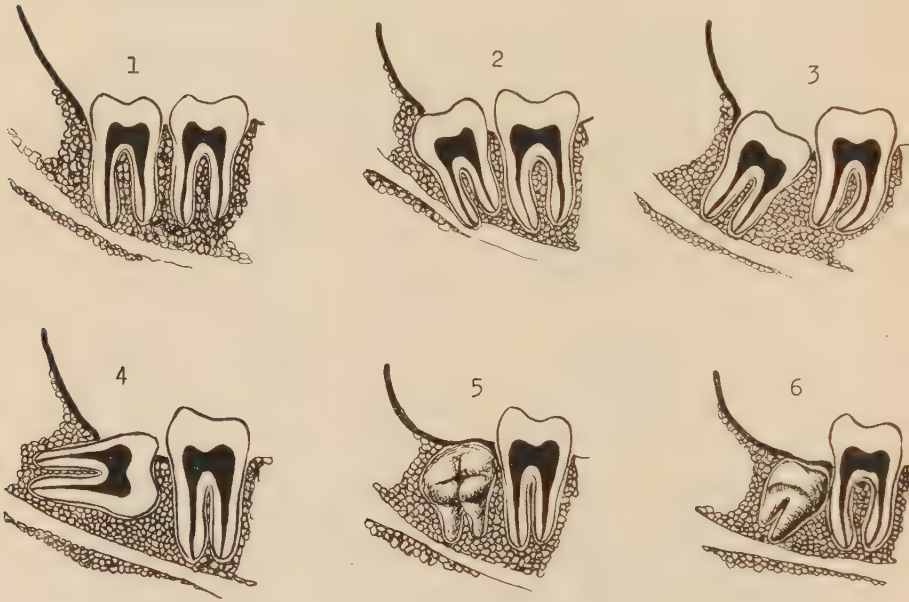

Abb. 3

«Durch die Längenentwicklung des Kiefers, die sowohl durch die Entwicklung der bleibenden Zahnkeime wie durch die Kautätigkeit vor sich geht, lagert sich der Zahn nach dem Kieferwinkel hin und dann aus der horizontalen Lage in die vertikale Lage. In dieser Entwicklungszeit können sich die verschiedensten Komplikationen einstellen und die Weiterentwicklung des Zahnes, seine richtige Einstellung verzögern oder überhaupt hintanhalten», schreibt *Euler.*

Die hauptsächlichsten Einstellungen des unteren Weisheitszahnes in der Sagittalebene zeigt Abbildung 3.

Es gibt eine große Anzahl von solchen Stellungsanomalien, ebenso sind Übergänge von einer Lage in die andere zu beobachten. Auch können verschiedene Beziehungen des durchbrechenden Weisheitszahnes zur Kauflächenebene (über, in oder unter der Kauflächenebene) festgestellt werden.

Die falsche Einstellung des Weisheitszahnes ist insofern wichtig für die Taschen- und Lappenbildung, weil bei den



Abb. 4

meisten Fällen mit abnormer Durchbruchsrichtung die Tasche an der Seite des Zahnes, nach welcher er geneigt ist, bedeutend vergrößert sein kann.

Von den 35 untersuchten Fällen mit Dentitio diff. waren folgende Einstellungen in der

Frontalebene	und	Sagittalebene
22 Fälle normal		15 Fälle normal
11 Fälle bukkal		4 Fälle mesial
1 Fall lingual		15 Fälle distal

Die abnorme Einstellung war demnach vorwiegend nach distal und bukkal.

Ad 4. Die abnorme Größe des Weisheitszahnes.

Es kommt vor, daß der Weisheitszahn eine abnorm große Krone im Verhältnis zu seinem mesialen Synergeten hat. Wegen Mangel an Raum ist es dann unmöglich, daß die abnorm große Krone vollständig zum Durchbruche gelangt. Dieser unvollständige Durchbruch (Halbretention) führt daher zu der persistierenden Taschen- und Lappenbildung, und diese können dann den Anlaß für eine Dentitio diff. geben.

Abbildung 4 zeigt einen linken unteren Weisheitszahn eines 21jährigen jungen Mannes, mit abnorm großer Krone.

Eine tiefe Tasche bestand distal und bukkal. Der Patient hatte die schwersten Symptome, Kieferklemme, Fieber usw. und schließlich eine allgemeine Sepsis. Patient konnte jedoch geheilt werden.

Ad 5. Die mangelnde Durchbruchsenergie des Weisheitszahnes.

Waßmund hat gezeigt, daß es bei Weisheitszähnen, die noch ganz mit Schleimhaut bedeckt sind, wohl aber den Knochen durchbrochen haben, ohne jegliche klinische Symptome zu zeigen, es zu einer chronisch entzündlichen Ausweitung des Follikelsackes und dadurch zu einer Knochenresorption gekommen ist.

Der Unterkiefer erfährt während der Entwicklung und Bewegung der Zähne eine stetige Umwandlung in der Knochenstruktur. Bei Entzündungen besonders geschehen an der Konstruktion des inneren Knochens Veränderungen, die leicht Retention oder Dislokation des Weisheitszahnes zur Folge haben.

Es kann ein Weisheitszahn also mit einem oder mehreren Höckern durchbrechen und dann durch die einsetzende chronische Infektion (ohne klinische Symptome), welche eine Störung im Knochenauf- und -umbau bewirkt, am vollständigen Durchbruche gehindert werden, was die Veranlassung für eine bleibende Tasche mit Lappenbildung der Schleimhaut ist.

B. Die bakterielle Infektion.

Die Bakterienflora der Mundhöhle ist besonders reichhaltig. Das Cavum oris ist ja durch seine Funktion schon in den ersten Lebensstunden der ständigen Einfuhr von Keimen ausgesetzt, mehr als jede andere Körperöffnung. Die feuchte Wärme der Mundhöhle ist wesentlich für die Entwicklung der Keime. Der Körper ist gegen die pathogenen Mikroorganismen des Mundes verschiedentlich geschützt. Einmal durch die Widerstandsfähigkeit des normalen Gewebes sowie durch den Antagonismus der verschiedenen Mikrobenarten, die sich gegenseitig in ihrer Entwicklung stören. Die Tätigkeit der Leukozyten zur Abwehr ist

auch eine Schutzfunktion. Durch all diese Hilfsmittel erhält sich das biologische Gleichgewicht, das aber durch jede lokale oder allgemeine Änderung des Normalzustandes aufgehoben werden kann.

Wichtig ist besonders, daß sich pathogene Keime ohne Erscheinungen im Munde aufhalten können, ohne an Virulenz einzubüßen, die bei jeder Gelegenheit in Erscheinung treten kann.

Die Bakterien sammeln sich hauptsächlich an Stellen an, wo die Lebensbedingungen am günstigsten sind. Die Tasche über dem Weisheitszahn z. B. bietet in dieser Hinsicht viele Vorteile. Kommt es doch darin häufig zu Ansammlungen von Speiseresten und abgestoßenen Epithelien, welche einen guten Nährboden für die Bakterien bilden. Hier können sich die Keime stark vermehren. Wird nun durch irgend eine Ursache, sei es durch eine traumatische oder infektiöse Schwellung des Lappens oder durch irgend einen Speiserest die Tasche verschlossen, so ergibt sich ohne weiteres eine Änderung des Milieu, d. h. die Bakterien, die teilweise unter der mechanischen, biologischen und chemischen Wirkung des Speichels gestanden haben, werden diesen Einwirkungen entzogen und können ihre Eigenschaften ändern. Dies kommt in einer Steigerung der Pathogenität zum Ausdruck, welche Intoxikationen und Abszeßbildung im Weisheitszahngebiet zur Folge haben können *(Cadepont)*.

II. Das Krankheitsbild.

Das Wesen der Erkrankung ist die entzündliche Veränderung des Zahnfleischlappens und des persistierenden Follikularsackes.

Wenn man also die Symptome dieser Erkrankung streng definieren will, so ist eigentlich nur die Entzündung der Follikulartasche und des Lappens ein wesentliches Symptom, während alles übrige die Symptome der Komplikationen und Folgekrankheiten sind.

Nishimura hat die klinischen Erscheinungen dieser Affektion in eine leichte, mittelschwere und schwere Form eingeteilt. Wobei er bei der *leichten Form* erwähnt:

Der Zahnfleischlappen über dem Weisheitszahn zeigt eine Rötung und Schwellung mit lokalem Druck und Spontanschmerzen. Die Entzündung geht auf den Zungengaumenbogen über, verursacht Schluckbeschwerden und Angina dentaria. Heftiger Schmerz beim Kauen. Leichte Kieferklemme. Aus der Zahnfleischtasche wird ein entzündliches Exsudat entleert.

Bei der *mittelschweren* Form nehmen diese Erscheinungen mehr und mehr zu, d. h. es tritt eine starke Rötung und Schwellung der umgebenden Weichteile des Weisheitszahnes auf. Schlaflosigkeit erhöht noch die subjektiven Beschwerden. Oft bilden sich subperiostale Abszesse und aus der Tasche wird ein dicker Eiter sezerniert. Das Schlucken wird fast unmöglich (Peritonsillarabszeß). Die entsprechenden Lymphdrüsen sind vergrößert. In der Wangengegend noch keine Schwellung. Der Patient hat einen leichten Schüttelfrost mit um ein bis zwei Grad erhöhter Temperatur, Ohrensausen und Ohrenschmerzen.

Ist es zur *schweren Form* gekommen, so besteht durch die starke Infiltration der Kaumuskulatur eine hochgradige Kieferklemme. Sprechen und Kauen werden fast unmöglich. Die Wangengegend ist nun stark angeschwollen, begleitet von Phlegmonen der Wange und des Mundbodens sowie von subkutanem Abszeß. Schwere Periostitis und Osteomyelitis des Unterkiefers können auftreten. Mundschleimhaut und regionäre Lymphknoten schwellen bedeutend an. Das Fieber steigt bis 40 Grad. Die Schlaflosigkeit nimmt zu und schließlich kann es noch zur Septikämie und Pyämie kommen.

Nach unseren Beobachtungen lassen sich die klinischen Bilder nicht immer in eine solche Einteilung bringen. In zwei Fällen z. B. konnten wir bei subperiostaler Abszeßbildung (mittlere Form) keine Spur von Kieferklemme beobachten. Dann aber bei starker Kieferklemme, verbunden mit Schluckbeschwerden und Spontanschmerzen, keinerlei Rötung des Zahnfleischlappens oder der näheren Umgebung

des Weisheitszahnes. In einem anderen Falle mit starkem Trismus war die Entzündung nur auf das Zahnfleisch lokalisiert.

Die klinischen Bilder sind bei der Dentitio diff. sehr different und lassen kaum eine genaue, einwandfreie Klassifizierung zu.

III. Die Folgekrankheiten und Komplikationen.

Die Schwere der Folgekrankheiten und Komplikationen nach Dentitio diff. ist wesentlich durch die anatomische Situation des Weisheitszahnes bedingt *(Römer, Kantorowicz)*. Wir erinnern dabei an die Lagebeziehungen des Weisheitszahnes zum wichtigen Spatium parapharyngeum, den Tonsillen, der Submandibularloge, dem Canalis mandibularis usw.

Kantorowicz unterscheidet drei Hauptwege, nach denen sich die Entzündung ausbreiten kann.

1. Nach *oben*, und zwar nach dem weichen Gaumen, oder in den mit Bindegewebe gefüllten Raum zwischen Musculus pterygoideus und aufsteigenden Ast. Durch die entzündliche Infiltration wird eine starke Kieferklemme verursacht. Der Eiter kann sich dann von hier bis an die Schädelbasis ziehen und unter Umständen durch das Foramen ovale zu einer Meningitis Veranlassung geben. Auch an der Innenseite des Temporalis breitet er sich gelegentlich aus.

2. Nach *innen*. Es ist möglich, daß die Eiterung im Gebiet des 3. unteren Molaren in den obersten Teil der Halsregion eintritt und dem großen Gefäßnervenbündel entlang am Halse abwärts steigt und eventuell durch die obere Thoraxapertur in das vordere Mediastinum gelangt, um dort zu den schwersten Erscheinungen zu führen.

Dieser Durchbruch wird durch das muskelfreie Feld im hintersten Teil des Mundhöhlenbodens ermöglicht. Der Musculus mylohyoideus, welcher als Diaphragma oris den größten Teil des Mundhöhlenbodens bildet, verhindert ja im Bereiche seiner Ausdehnung eine Senkung von Eiter in die Tiefe. Aber hinter dem freien Rande, der sich vom Ende der Linea

mylohyoidea unterhalb der Weisheitszahnalveole zum Zungenbeinkörper ausspannt, hat eine im Weisheitszahngebiet entstehende Eiterung offenen Zutritt zu jenem, schon der obersten Halsregion zugehörigen Bindegewebsraum, durch welchen Nervus glossopharyngus, Nervus lingualis und Nervus hypoglossus zur Zunge ziehen und welcher sich nach unten fortsetzt in den großen Bindegewebsraum der seitlichen Halsgegend, in welchem die großen Halsgefäße und die sie begleitenden Nerven zur oberen Thoraxapertur ziehen. Geht die Eiterung den soeben beschriebenen Weg, so kann der Exitus erfolgen. Lebensbedrohend sind ebenfalls die starken Entzündungen im hintersten Teile des Mundes, da ein Glottisödem auftreten kann.

3. Nach *außen*. Es resultieren subkutane Abszesse der Wange und des Halses.

Mundboden und Halsphlegmone können leicht durch eitrige Infiltration der Submandibularis- und Sublingualisloge entstehen.

Es kann auch zu tiefgreifenden Vorgängen im Knochensystem kommen, welche allerdings eine seltene Erscheinung darstellen. *Gornouec* beschreibt einen Fall von einem erschwerten Durchbruch des Weisheitszahnes unten links bei einem 26jährigen Patienten. Es kam dabei zu einer Lockerung sämtlicher Zähne der betreffenden Kieferhälfte außer dem mittleren und seitlichen Schneidezahn. –2 3 4 5 6 7 mußten extrahiert werden. Nach Abstoßung von fünf Sequestern trat dann schließlich Heilung ein.

Bonnet-Roy und *R. Lemière* beobachteten eine verzögerte Osteophlegmone des Unterkiefers nach erschwertem Durchbruch des Weisheitszahnes. *Maccaferri* erwähnt in einer Statistik von 1168 untersuchten Fällen mit Dentitio diff. 50 Osteomyelitiden, darunter drei schwere, in einem Falle erfolgte die Totalnekrose des Unterkiefers.

Fistelbildung nach Dentitio diff. gehören nicht zu den Seltenheiten. Sie sind mit der Knochennekrose zu den Folgekrankheiten zu rechnen. Die Fisteln können an verschiedenen Orten auftreten. *Lartscheider* operierte einen Fall mit äußerer Wangenfistel, ebenso hat *A. Brenner* einen Durchbruch auf

die Wange beobachtet. *Musgrowe* schildert einen Fall mit äußerer und innerer Fistel, wobei der Weisheitszahn im aufsteigenden Aste saß. Fisteln am Halse und am Brustbeinkörper als Folge von erschwertem Durchbruch sind ebenfalls schon beobachtet worden.

Von besonderer Wichtigkeit für die Frage der Dentitio diff. ist ohne Zweifel die Gestaltung der Wurzeln der unteren Weisheitszähne und ihre Beziehungen zum Canalis mandibularis. Spielt doch der erste Punkt eine wesentliche Rolle bei der Extraktion, deren Bedeutung und Indikation bei der Dentitio diff. eine besondere Stelle einnimmt. Der zweite Punkt hingegen klärt die hin und wieder auftretenden Neuralgien und intermittierenden Ohrschmerzen auf, die von Weisheitszähnen ausgehen.

Nach *Wetzel* sind die unteren Weisheitszahnwurzeln durch sehr starke Variabilität und durch häufige und hochgradige Verschmelzungen ausgezeichnet. Die überzähligen Wurzeln sind seltener, doch häufiger wie bei den anderen Molaren. Recht oft laufen die Spitzen der Wurzeln scharf umgebogen in fast horizontaler Richtung nach hinten. Diesen Variabilitäten im Wurzelverlauf entsprechend variieren die Wurzelkanäle des unteren Weisheitszahnes. Bei vollständiger Verschmelzung der Wurzeln ist oft nur ein einziger Kanal vorhanden.

Abbildung 5 gibt die verschiedenen Wurzelformen der Weisheitszähne nach *Kantorowicz* wieder.

Sicher und *Tandler* haben die Beziehungen der unteren Prämolaren- und Molarenwurzeln zum Canalis mandibularis genau untersucht und dabei drei Typen gefunden, von denen der eine weitaus häufiger wie die anderen vorkommt.

Der häufigste Typus ist dadurch charakterisiert, daß die Entfernung der Wurzelspitzen vom Kanal von vorn nach hinten kontinuierlich abnimmt, so daß die Wurzelspitzen des Weisheitszahnes ganz nahe zum Kanal zu liegen kommen. Es ist dann zwischen der dünnen, kompakten Umrandung des Mandibularkanales und der Alveolenkompakta eine distal abnehmende Schicht spongiösen Knochens eingelagert, die im Bereiche des Weisheitszahnes ganz schwindet, so daß

also die Alveole vom Inhalt des Kanales nur noch durch eine dünne Kompaktalamelle getrennt ist, die überdies noch durch die mehrfach durchtretenden Nerven und Gefäße perforiert ist.

Relativ häufig ist noch jener Typus, wo nicht einmal der Weisheitszahn in unmittelbare Nähe des Mandibularkanales

Abb. 5

kommt. Hier ist eine, wenn auch weniger mächtige Schicht von Spongiosa, wie bei den übrigen Molaren und Prämolaren, zwischen Weisheitszahn und Canalis mandibularis.

Der dritte und seltenste Typus ist dadurch gekennzeichnet, daß vom zweiten, ja sogar bis zum ersten Prämolaren die Wurzelspitzen bis zum Canalis mandibularis reichen.

Rodier hat 14 Fälle zusammengestellt, wo es sich um enge Beziehungen der Weisheitszähne zum Mandibularkanal und seinem Inhalte handelte. Die betreffenden Zähne zeigten Veränderungen an den Wurzeln in Form von Rinnen und Kanälen.

Moral hat sich an Querschnitten von Unterkiefern überzeugt, daß es auch in Fällen, wo das Röntgenbild sehr nahe Beziehungen zum Mandibularkanal aufwies, der Kanal nicht direkt, sondern lateral von den Wurzeln verlief. Auch *Mayrhofer* berichtet von einem Fall, wo das Röntgenbild die Kreuzung des Kanales mit der Wurzel vortäuschte, da nach der Extraktion weder eine abnorme Blutung noch irgendeine nervöse Erscheinung auftrat.

Es steht fest, daß die unteren Weisheitszähne die Ursache von lang dauernden und hartnäckigen Neuralgien des Unterkiefers sein können, auch intermittierender Ohrschmerz konnte nach Extraktion der betreffenden Weisheitszähne zum Verschwinden gebracht werden *(Endo, Nishimura, Mayrhofer* usw.).

J. Polus erwähnt vier Fälle von Neuritis lingualis mit Schmerzanfällen, Hitze und Trockengefühl in der Region der Nervenzunge, weicher Gaumen, Tonsille, wovon drei Fälle durch Extraktion der unteren Weisheitszähne geheilt werden konnten.

Sehr häufig ist die Tasche über dem Weisheitszahn der Ausgangspunkt für eine ausgeprägte zum Teil am Orte der Entstehung lokalisierte Stomatitis ulcerosa.

Ch. Ruppe mißt dem erschwerten Durchbruch in der Ätiologie der Stomatitis ulcerosa große Bedeutung zu.

M. Coriat ist sogar überzeugt, daß der hauptsächlichste ätiologische Faktor der ulceromembranösen Stomatitis der Durchbruch und die Entwicklung der Zähne, besonders der Weisheitszähne, sind; wobei der Mechanismus in einer Quetschung der Mucosa mit nachfolgender Infektion besteht, die sich wahrscheinlich auf dem Lymphwege immer weiter ausbreitet.

Der experimentelle Beweis für den engen Zusammenhang zwischen der Stomatitis ulcerosa und dem Zahnsystem soll von *Lebedinsky* dadurch erbracht worden sein, daß er in Fällen von bilateralen ulceromembranösen Stomatitiden und Anginen im Verlaufe des Durchbruchs beider unterer Weisheitszähne in mehreren Fällen statt beide nur einen derselben entfernte und dadurch auch nur auf dieser Seite Hei-

lung erzielte, während die Affektion auf der nicht operierten Seite persistierte. Erst die Extraktion des zweiten Zahnes führte vollständige Heilung herbei. Eine Stomatitis ulcerosa, die von einer Dentitio diff. des rechten unteren Weisheitszahnes ausging und nach vier Tagen mit einer Plaut-Vinzentschen Angina kompliziert wurde, sah *R. Forgues*.

Zusammenfassend sind zu häufigen Komplikationen und Folgekrankheiten der Dentitio diff. der unteren Weisheitszähne zu rechnen: Periostitis, Periodontitis, Lymphadenitis, Kieferklemme, Ostitis, Fieber und die verschiedensten Abszesse (Zahnfleisch-, Subperiostal-, weicher Gaumen-, Wangen- und Peritonsillarabszeß sowie Hals- und Mundbogenphlegmone).

Seltener sind: Stomatitis ulcerosa, Glottisödem, Neuralgien, Fisteln (innere und äußere), Knochennekrose, Osteomyelitis, Meningitis, Pyämie, Septikämie, Thrombose, Eiterembolie und Senkungsabszeß.

IV. Statistische Untersuchungen.

Die Zahlen dieser Statistik stammen von 209 am zahnärztlichen Institut Basel von 1925 bis 1936 behandelten Patienten mit Dentitio diff. Zum Vergleich diente hauptsächlich die Statistik von *Nishimura*.

Das Geschlecht.

In mehreren Statistiken wird das Überwiegen der Affektion bei Männern dargestellt. Nach *Sauvet* und *Williger* waren bei 79 Dentitiofällen 44 Männer (56%).

Die japanische Literatur verzeichnet wesentlich höhere Prozentsätze für das männliche Geschlecht (69%, 74%, *Nishimura* sogar 85%). Von unseren 209 Patienten waren:

Frauen	101	48,4%
Männer	108	51,6%

Eine Möglichkeit für das vermehrte Auftreten von Dentitio diff. bei Männern bietet vielleicht die geschlechtsbedingte Größe des Astwinkels. Der Winkel des aufsteigenden Astes ist bei Männern steiler wie bei Frauen. Ist

schon das Korpus mandibulae reduziert, so bietet der stumpfere Winkel doch noch die Möglichkeit eines vollständigen Durchbruches des Weisheitszahnes und ohne die beschriebene persistierende Tasche, welche ja der Ausgangspunkt der Dentitio diff. ist.

Die Seite.

Williger findet keine Bevorzugung einer Seite. *Nishimura* hingegen fand bei 55% seiner Fälle die Dentitio diff. auf der linken Seite. Er begründete das vermehrte Auftreten auf dieser Seite durch eine Untersuchung von *Endo*, der an 88 Schädeln von 16- bis 40jährigen Japanern Unterkiefermessungen vornahm, wobei herauskam, daß

1. der Winkel des linken aufsteigenden Astes kleiner ist als der rechte,
2. der Neigungswinkel der Linea obliqua links kleiner ist als rechts, und
3. der linke Unterkieferkörper kleiner ist wie der rechte.

Bei unseren Fällen war die Affektion bei 99 Patienten nur rechts, bei 95 Fällen nur links. 15 Patienten hatten die Beschwerden auf beiden Seiten.

Von den letzten 15 Fällen traten bei 4 Patienten die Erscheinungen zuerst links auf, bei einem Patienten zuerst rechts, bei 10 war der erschwerte Durchbruch auf beiden Seiten zu gleicher Zeit.

Das vorwiegend einseitige Auftreten läßt sich vielleicht dadurch erklären, daß der Bau des Unterkiefers sich durch eine geradezu normale Asymmetrie auszeichnet *(Martin)*. So kommt es meistens nur zu einem einseitigen Platzmangel. Auch spielen frühzeitige Extraktionen im Unterkiefer eine Rolle. So konnte z. B. bei einem Patienten der Weisheitszahn auf der linken Seite ohne Beschwerden vollständig durchbrechen, weil frühzeitig der Sechsjahrmolar extrahiert wurde, während auf der rechten Seite bei vollständiger Zahnreihe sich eine Dentitio diff. entwickelte.

Die Bevorzugung einer bestimmten Seite läßt sich aus unseren Untersuchungen nicht einwandfrei feststellen.

Das Alter.

Nach *Williger* ist das Alter, in dem die Dentitio diff. vor allem auftritt, 20 bis 25 Jahre. Er fand in den verschiedenen Altersgruppen folgende Beteiligung:

17–20 Jahre	13%
21–25 Jahre	49%
26–30 Jahre	25%

Nishimura konnte in der Altersgruppe von 20 bis 25 Jahren eine Beteiligung von 58% feststellen.

Unsere Untersuchungen ergaben das Folgende:

14	Jahre	1	0,47%	41–45	Jahre	3	1,4 %
16–20	»	35	17,2 %	46–50	»	**1**	0,47%
21–25	»	112	53,0 %	51–55	»	2	0,90%
26–30	»	34	16,3 %	56	»	1	0,47%
31–35	»	13	6,7 %	62	»	**1**	0,47%
36–40	»	4 **1**	2,4 %				

Fette Ziffer = vollständig retiniert

Die überwiegende Mehrzahl der Patienten, 53%, gehört in die Altersgruppe 21—25 Jahre. Diese Gruppe wurde noch weiter auf die Frequenz der einzelnen Lebensjahre untersucht.

21	Jahre	= 21	Patienten
22	»	= 21	»
23	»	= 24	»
24	»	= 18	»
25	»	= 28	»

Myabara fand bei einer Untersuchung von 208 Patienten 27, das heißt 13%, 25jährige Personen. Nach unserer Statistik sind es 28, das heißt 12%, 25 Jahre alte Patienten.

Die meisten Dentitio-diff.-Patienten sind also 25 Jahre alt.

In diesem Alter (nach *Röse* ist das Durchschnittsalter für den erschwerten Durchbruch 24) sind die Wachstumsvorgänge in der Hauptsache abgeschlossen. Der Durchbruch beginnt sich langsamer zu vollziehen. Die Möglichkeit einer Infektion der gebildeten Weisheitszahntasche wird groß.

Auf die Altersgruppen verteilen sich die Geschlechter wie folgt:

	Altersjahre										
	14	16–20	21–25	26–30	31–35	36–40	41–45	46–50	51–55	56	62
Frauen	1	18	57	18	**11**	2	1	—	1	—	**1**
Männer	—	17	65	16	12	**21**	2	**1**	1	1	—

Fette Ziffer = vollständig retiniert

Interessant ist bei dieser Zusammenstellung, daß daraus gesehen werden kann, wie im Alter von 31—35 Jahren fast nur Männer an Dentitio diff. litten.

Innerhalb der Altersgruppe 21—25 Jahre ist die Beteiligung der Geschlechter die folgende:

	Altersjahre					
	21	22	23	24	25	Total
Frauen	7	11	12	10	17	57
Männer	14	10	12	8	11	55

Die Beteiligung der beiden Geschlechter innerhalb dieser Altersgruppe ist ungefähr in einem Verhältnis von 1:1. Die Zusammenstellung zeigt, daß die Erkrankung bei 22-, 23- und 24jährigen Frauen und Männern ungefähr gleich häufig auftritt, nicht aber bei 21- und 25jährigen Patienten.

Nach unseren Untersuchungen scheinen bedeutend mehr Männer mit 21 Jahren (♀ : ♂ = 1 : 2), dafür aber mehr Frauen mit 25 Jahren (♀ : ♂ = 1,5 : 1) unter dem erschwerten Durchbruch zu leiden.

Die Statistik der Folgen.

Über die Folgen des erschwerten Durchbruches des unteren Weisheitszahnes erstattet *Maccaferri* 1935 an Hand von 1168 innerhalb von neun Jahren beobachteten eigenen Fällen Bericht und stellt die folgende Statistik auf:

In 39 Fällen kam es zu einer mehr oder weniger auf die Weichteilbedeckung des schuldigen Zahnes beschränkte, sich allerhöchstens auf die nächste Umgebung ausbreitende Stomatitis ulceromembranacea.

Bei 235 Fällen kam es zu perimandibulärer Abszeßbildung und zwar:

Akkut	außen (bukkal)	Wangenregion	179
		Halsregion	9
		Regio masseterica . . .	12
		Regio temporalis	2
	innen (lingual)		8
Chronisch	(Fistel)	An der Wange	22
		In der Regio masseterica	3
			235

Zu Osteomyelitiden kam es in 50 Fällen und in 24 Fällen im Anschluß an den erschwerten Durchbruch bzw. infolge der totalen Retention des Weisheitszahnes zu Neuralgien.

Die von uns behandelten Fälle waren vorwiegend leichteren bis mittleren Grades. Schwere Fälle wurden sehr selten beobachtet, weil solche Patienten meist in die Hand des Chirurgen und Otolaryngologen gelangen und hospitalisiert werden. Bei den schweren Fällen, wo bereits Komplikationen eingetreten sind, wird dann auch meist die primäre Ursache nicht immer erkannt.

Wir hatten es mit leichteren Fällen zu tun, im gleichen Maße, wie sie der Zahnarzt in seiner Praxis antreffen wird, da auch ihm die schweren Fälle kaum zugänglich sind.

Die Behandlung war in den meisten Fällen eine konservative. Die Entzündungserscheinungen wurden durch Reinigung mit dem Atomiseur, H 202, Spülungen mit Borsäure, AgNO 3, Jodtinktur und Chromsäurepinselungen zum Abklingen gebracht, dann je nach Umständen der Lappen weggenommen und die Tasche abgetragen (Kauter).

Aus dem vorliegenden Material konnte die durchschnittliche Behandlungsdauer für einen leichten Fall, ohne daß man den Lappen entfernte, auf vier Tage berechnet werden. Bei schwereren Fällen mit nachfolgender Kauterisation durchschnittlich acht Tage.

Von den 209 Fällen waren 23 rezitivierend. Die Intervalle sind sehr verschieden und es ist unmöglich, aus den Daten des Poliklinikbesuches eine wirklich einwandfreie Zeit für diese Intervalle herauszubekommen.

Im entzündungsfreien Intervall mußten 29 Extraktionen vorgenommen werden.

Stomatitis ulcerosa wurde bei vier, Phlegmone bei acht und Gingivitis marginalis bei zwei Patienten beobachtet. Sepsis, Fistel, Tonsillitis und ein Abszeß nach Extraktion wurden bei je einem Patienten diagnostiziert.

V. Untersuchungen an klinischen Fällen.

Es wurden an der Poliklinik des zahnärztlichen Institutes 34 Fälle mit Dentitio diff. röntgenologisch und zum Teil bakteriologisch und histologisch untersucht, ebenso 12 Fälle mit durchbrechenden Weisheitszähnen, die nie Symptome zeigten.

Ist der Weisheitszahn noch vollständig von Schleimhaut bedeckt, so kann die Vergrößerung des Follikularsackes durch infektiös entzündliche Exsudatbildung oder Verdickungen innerhalb des Zahnsäckchens eintreten *(Waßmund, Kranz)*.

Der Infekt kann entweder durch die Schleimhaut einwandern oder es können auch Granulome oder akut infektiöse Zustände der unteren 2. Molaren denselben Effekt bewirken. *Waßmund* hat viele Fälle dieser Art beobachtet und erwähnt, daß klinische Symptome bei diesen Erscheinungen bisweilen vollständig fehlen können. Manchmal aber treten bei solchen Patienten — meist handelt es sich um Personen im Alter von 16 bis 20 Jahren — starke neuralgiforme Schmerzen im betreffenden Unterkiefer auf (Abb. 6). Raummangel ist hier sicher auszuschließen. Der Sechsjahrmolar wurde früh extrahiert und es besteht genügend Raum zwischen dem nach mesial gewanderten 2. Molaren und dem aufsteigenden Ast. Es zeigt sich eine deutliche abnorme Größe des Follikularsackes, vornehmlich distal.

Die Infektion kann bei beginnendem Durchbruch des Weisheitszahnes, wobei er meist zuerst mit dem mesiobukkalen Höcker in die Mundhöhle durchbricht, latent bestehen bleiben oder akut werden. Der Weisheitszahn ist dann meist mit einem distolingualen Lappen bedeckt. Die Infektionsvorgänge spielen sich hauptsächlich in dem vorgebildeten Raum des Zahnsäckchens ab.

Die latente Infektion des erweiterten Follikularsackes mit Übergreifen auf das Periodontium und den Knochen beweist Abbildung 7. Bei einer Fraktur im Kieferwinkel des rechten Unterkiefers wurde auf dem Röntgenbild der noch vollständig von der Gingiva bedeckte Weisheitszahn beobachtet, der niemals Symptome gemacht hatte. Distal starke Verbreiterung des Follikelsackes, Kaufläche in den mesialen zwei Dritteln nicht mehr mit Knochen bedeckt. Die durch die makroskopisch intakte Schleimhaut eingedrungenen Bakterien verursachten eine heftige Infektion des Bruchspaltes mit Eitersekretion und Verzögerung des Heilungsverlaufes. Der Ausgangspunkt der Frakturinfektion bildete demnach der infizierte Follikelsack des noch nicht in die Mundhöhle durchgebrochenen Weisheitszahnes.

Auch odontogene Mißbildungen, Odontome des Weisheitszahnes können so die schwersten Symptome machen, indem durch Infektion des teilweise erhaltenen Zahnfollikels und anschließendes Übergreifen auf das umgebende Bindegewebe Abszesse und Phlegmone des Unterkiefers entstehen können. Abbildung 8 zeigt ein Odontom des rechten unteren Weisheitszahnes bei einem 39jährigen Manne. Der Weisheitszahn ist orthotop verlagert, zum Teil noch mit dem Follikelsack bedeckt und mit einer Hälfte fest im Odontom verbacken, das vom Knochen des Unterkiefers durch eine deutliche Schicht von Bindegewebe abgegrenzt ist.

Die Symptome waren recht schwere. Kieferklemme und Schwellung der rechten Wange, mit starken Schmerzen verbunden, und Beteiligung der entsprechenden Lymphdrüsen. Die Eröffnung von außen und Drainage brachten Linderung und es konnte von der Mundhöhle aus in der Weisheitszahngegend eine feine Fistel beobachtet werden, von der aus gelblicher Eiter sezerniert wurde. Bei Sondierung ließ sich die glatte Oberfläche des Weisheitszahnes feststellen.

In beiden Fällen wurden die Weisheitszähne resp. das Odontom mit dem verwachsenen Gewebe vollständig entfernt.

Die einzelnen Fälle (46) wurden in Gruppen mit gleichen Symptomen gegliedert, um so ein Bild von den verschie-

denen Verlagerungen und Knochenveränderungen bei gleichen klinischen Erscheinungen zu bekommen.

Gruppe I.

Die *klinischen Symptome* sind hier die schwersten. Mittelstarke bis starke Kieferklemme, Schwellung der Wange und des Halses, ausstrahlende Schmerzen gegen das betreffende Ohr. Abszesse: Tonsillarabszeß (Abb. 16, 21), submuköse Abszesse (Abb. 11, 15, 17, 18, 19), akute Osteomyelitis. Starke Vergrößerung und Druckempfindlichkeit der betreffenden Lymphdrüsen. Äußere und innere Fistelbildung (Abb. 22).

Die Lage der Weisheitszähne.

Fall	Zahnreihe	Sagitalebene	Frontalebene
1	bukkal	normal	bukkal
2	normal	mesial	normal
3	bukkal	distal	bukkal
4	bukkal	normal	bukkal
5	normal	normal	normal
6	normal	mesial	bukkal
7	lingual	distal	lingual
8	bukkal	distal	bukkal
9	normal	normal	normal

Abbildungen 18, 19 zeigen einen submukösen Abszeß von der Tasche des durchbrechenden Weisheitszahnes ausgehend. Solche Abszesse können submukös bis zur Gegend des 1. Molaren vorgehen und hier einen entzündlichen Prozeß vortäuschen. Zur Zeit dieser Abszeßbildung bestanden keinerlei entzündliche Veränderungen in der nächsten Umgebung des Weisheitszahnes, auch war in beiden Fällen kein Trismus. Bei Abbildung 20 ist der Weisheitszahn mit dem mesiobukkalen Höcker durchgebrochen und die Entzündung der Tasche verursacht die heftigsten Symptome. Sehr deutlich ist die starke Schwellung des Lappens sichtbar. Vom linken unteren Weisheitszahne ausgehend entwickelte sich ein Peritonsillarabszeß (Abb. 21). Nach Abklingen der Symptome blieb noch eine starke Vergrößerung der linken

Tonsille bestehen, die erst nach Extraktion des nach bukkal (Abb. 16) verlagerten Weisheitszahnes zurückging. Der extrahierte Weisheitszahn war distal mit einem teilweise erhaltenen Follikelsack versehen (Abb. 46).

Gruppe II.

Klinische Symptome. Alle diese zu der Gruppe II gehörenden Fälle waren völlig symptomlos. Untersucht wurden Weisheitszähne im Durchbruch, die noch teilweise von einem Lappen bedeckt waren. Es wurden nie Veränderungen der Lymphknoten oder Kieferklemme gefunden, keine Schwellung und niemals Entzündungserscheinungen am Zahnfleischlappen. Die Patienten hatten nie irgendwelche Beschwerden gehabt.

Lage der Weisheitszähne.

Fall	Zahnreihe	Sagitalebene	Frontalebene
1	bukkal	distal	bukkal
2	bukkal	normal	normal
3	bukkal	distal	bukkal
4	normal	normal	normal
5	normal	mesial	normal
6	normal	distal	normal
7	bukkal	distal	bukkal
8	normal	mesial	normal
9	normal	mesial	normal
10	bukkal	normal	normal
11	bukkal	distal	bukkal
12	bukkal	normal	lingual

Der Zahnfleischlappen war fast bei allen diesen Fällen von derber, bindegewebiger Beschaffenheit.

Gruppe III.

Klinische Symptome. Von Zeit zu Zeit traten mehr oder weniger starke Beschwerden auf. Entzündung des Lappens, Kieferklemme, Kau- und Schluckbeschwerden und leichte Ohrschmerzen. Bisweilen eine chronische Sekretion aus der Tasche (Abb. 35, 36, 37).

Gruppe I

Abb. 6

Abb. 7

Abb. 8



Abb. 9



Abb. 10



Abb. 11

Abb. 12

Abb. 13

Abb. 14

Abb. 15

Abb. 16

Abb. 17



Abb. 18

Abb. 19

Abb. 20

Abb. 21

Abb. 22



Abb. 23

Abb. 24

Abb. 25

Abb. 26

Abb. 27



Abb. 28

Abb. 29

Abb. 30

Abb. 31

Abb. 32

Abb. 33

Abb. 34

Abb. 35

Abb. 36



Abb. 37

Gruppe IV

Abb. 38



Abb. 39

Abb. 40

Abb. 41

Gruppe V

Abb. 42

Abb. 43



Abb. 44

Abb. 45

Abb. 46

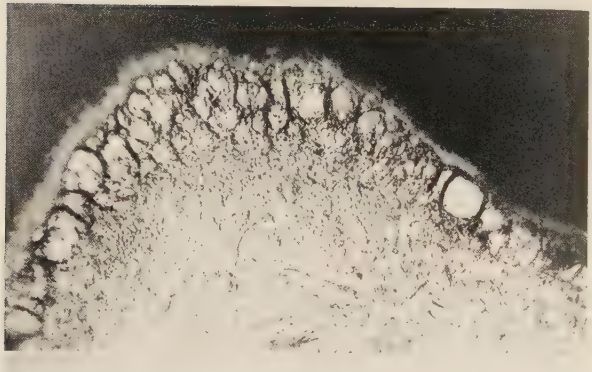

Abb. 47

Alveoläre Atrophie der Odontoblastenschicht



Abb. 48

Frühe retikuläre Atrophie der Odontoblastenschicht

Lage der Weisheitszähne.

Fall	Zahnreihe	Sagitalebene	Frontalebene
1	bukkal	normal	normal
2	bukkal	distal	normal
3	bukkal	distal	bukkal
4	normal	normal	normal
5	bukkal	distal	bukkal
6	bukkal	distal	bukkal
7	normal	normal	normal
8	normal	normal	normal
9	normal	mesial	normal
10	normal	distal	normal
11	normal	normal	normal
12	normal	distal	bukkal
13	bukkal	normal	bukkal

Die Knochenveränderungen sind in dieser Gruppe sehr verschieden. Die den Weisheitszahn noch zum Teil bedeckende Schleimhaut war in einigen Fällen sehr locker und livid.

Gruppe IV.

Klinische Symptome. Eine meist lokale, umschriebene Rötung und Schwellung des Zahnfleischlappens. Manchmal Sekretion aus der Tasche. Selten Kieferklemme, hauptsächlich Schmerzen beim Kauen.

Lage der Weisheitszähne.

Fall	Zahnreihe	Sagitalebene	Frontalebene
1	lingual	distal	normal
2	normal	normal	normal
3	normal	normal	normal
4	bukkal	distal	bukkal
5	bukkal	normal	normal
6	bukkal	normal	normal
7	normal	normal	normal

Abbildung 41 veranschaulicht die entzündlich geschwellte lockere Wangenschleimhaut und Gingiva in der Gegend des Weisheitszahnes. Vielfach ist der obere Weisheitszahn nach bukkal verlagert und drückt beim Kauakt auf den Lappen. Jegliche Knochenveränderung kann dabei vollständig fehlen (Abb. 40).

Gruppe V.

Klinische Symptome. Stomatitis ulcerosa vom durchbrechenden Weisheitszahn ausgehend. Kieferklemme, Lymphknotenschwellung und Druckempfindlichkeit, Fieber usw.

Lage der Weisheitszähne.

Fall	Zahnreihe	Sagitalebene	Frontalebene
1	lingual	distal	normal
2	normal	distal	normal
3	normal	distal	normal
4	bukkal	distal	normal
5	normal	mesial	normal

Röntgenologisch sind verschiedene Knochenveränderungen feststellbar (Abb. 42, 43 und 44).

Abbildungen 6 und 45 zeigen zwei Weisheitszähne, die starke Neuralgien des Unterkiefers verursachten. In einem Fall (Abb. 6) ist der Weisheitszahn noch im Durchbruch in vollständig normaler Stellung und noch nicht fertig gebildet. Bei Abbildung 45 ist der Weisheitszahn verlagert und vollständig retiniert. In beiden Fällen ist zwischen dem Weisheitszahn und dem Canalis mandibularis nur eine dünne Kompaktalamelle.

Die Knochenveränderungen beim Durchbruch des unteren Weisheitszahnes:

1. Als direkte Begrenzung des normalen oder erweiterten Follikelsackes ist auf dem Röntgenbild sehr gut eine dünne Kompaktalamelle zu beobachten, die so das äußere Follikelepithel von der Spongiosa des Unterkiefers trennt. Die Kompaktalamelle setzt sich dann in die Alveolenkortikalis des Weisheitszahnes kontinuierlich fort (Abb. 44, 6). Bei Abbildung 6 geht die Alveolenkortikalis in die Kortikalis des Mandibularkanales über. Dies erklärt auch die heftigen neuralgischen Schmerzen, da von dem entzündlich veränderten Follikelsack aus leicht durch die dünne, durchlöcherte Kortikalisschicht eine Neuritis des Nervus mandibularis entstehen kann.

2. Kommt es zu einer weitgehenden Eröffnung des Follikelsackes infolge Durchbruch des Weisheitszahnes in die

Mundhöhle und erfährt dabei die nun entstehende Tasche weitere entzündliche Veränderungen, so wird diese oben beschriebene Kompaktalamelle aufgelockert (Abb. 12, 13, 14, 30, 34, 35, 38).

Am letzten Molaren des Unterkiefers befindet sich Spongiosa zwischen den Alveolen und der äußeren Kieferwand. Bei den übrigen Zähnen des Unterkiefers ist nur eine Kompaktalamelle die äußere Begrenzung. Abbildung 10 läßt die bukkale Ausdehnung des Zahnsäckchens in die Spongiosaschicht der äußeren Kieferwand deutlich erkennen.

Werden diese Kortikalislamellen durch entzündliche Prozesse zum Schwinden gebracht, so münden die Markräume vielfach in die vorgebildete Tasche ein. Dadurch läßt sich ohne weiteres die Entstehung einer Osteomyelitis erklären.

3. Geht die manchmal chronisch verlaufende Entzündung der Tasche auf das Weisheitszahnperiodontium über, so tritt eine deutlich sichtbare Verbreiterung des Periodontalraumes ein (Abb. 44).

Veränderungen des Zementes, Hyperzementose, retikuläre und alveoläre Atrophie der Odontoblastenschicht der Pulpa, Dentikelbildung sind bei solchen Weisheitszähnen histologisch nachgewiesen worden (*Waßmund* und eigene Untersuchungen) (Abb. 46, 47, 48).

Es ist anzunehmen, daß dabei auch die unmittelbare Begrenzung des Alveolarknochens Veränderungen erfährt, die jedoch nicht immer röntgenologisch feststellbar sind.

4. Die fortschreitende Infektion des Periodontes führt zu ostitischen Veränderungen des Knochens an den Wurzelspitzen (bei völlig intakten, von Karies nicht befallenen Weisheitszähnen) (Abb. 9). Die Möglichkeit einer Pulpitis ascendens mit anschließender Gangrän, die event. völlig symptomlos verläuft, sind dabei in Betracht zu ziehen. Auch kann sich eine Osteomyelitis der betreffenden Kieferhälfte einstellen.

5. Pathologische Veränderungen der Knochenstruktur beim Durchbruch des Weisheitszahnes können vollständig fehlen, obwohl starke Beschwerden auftreten (Abb. 11, 40).

Es bleibt dabei die Affektion auf die Weichteile, hauptsächlich auf den Schleimhautlappen, beschränkt.

Die Untersuchungen über die Lage des Weisheitszahnes und die Beziehungen zur Schwere der Erscheinungen beim Durchbruch haben ergeben, daß die abnorme Lage für den erschwerten Durchbruch des Weisheitszahnes nicht von wesentlicher Bedeutung ist.

Untersuchungen bei zwölf Fällen, bei denen sich der Weisheitszahn im Durchbruch befand und nie die geringsten Symptome gemacht hatte, gaben das folgende Resultat:

Die Bißverhältnisse waren ungefähr die gleichen wie in den übrigen Gruppen (I, III, IV, V).

Abnorme Ausweitungen des Follikularsackes sind in dieser Kontrollgruppe (II) kaum vorhanden, ebenfalls sehr geringe Knochenveränderungen. Beim Vergleich der entsprechenden Röntgenbilder der Symptomfälle ist zu sehen, daß die Lage der Weisheitszähne der Gruppe II in der Sagitalebene in spitzeren Winkeln zum 2. Molaren vorliegt, ebenso sind entsprechende stärkere Neigungen in der Frontalebene und Verlagerungen in der Horizontalebene vorhanden. Bei vollständig normaler Einstellung des Weisheitszahnes ist es zu allerschwersten Störungen gekommen (Osteomyelitis). Der relativ kurze horizontale Ast spielt dabei sicher eine sehr wichtige Rolle, da infolge Raummangels die Veränderung des Knochens am aufsteigenden Aste begünstigt wird. Die Atrophien bei Normalstellung des Weisheitszahnes befinden sich fast ausnahmslos distal.

Die gleichen klinischen Symptome bestehen bei Infektion der benachbarten Weichteile (Schleimhaut) des Weisheitszahnes ohne Beteiligung des Knochens, wie bei schwerer Infektion des Mandibularknochens.

Nach unserer Ansicht ist die bakterielle Infektion beim Durchbruch des Weisheitszahnes von besonderer Wichtigkeit.

Bakteriologische Untersuchungen.

Aus den Taschen über den Weisheitszähnen wurden mit einer Klebsöse Abstriche genommen und auf Schottmüller-

blutagarplatten und Tarozzibouillon überimpft. Die Platten und die Röhrchen kamen sofort nach der Beimpfung in den Brutschrank des Hygienischen Institutes. Nach 24 Stunden Bebrütung wurden die Kulturen mikroskopisch untersucht und weiter auf Platten (Schottmüllerblutagar) geimpft und auf diese Weise bis zu Reinkulturen fraktioniert. Die Anäro-bien wurden auf der Fortnerplatte untersucht.

Herr Dr. *Seidenberg*, Assistent des Hygienischen Institutes, konnte dabei folgende Kulturen diagnostizieren:

1. Taschenabstriche bei Weisheitszähnen, die noch nie Symptome zeigten und noch nicht vollständig durchgebrochen sind.

Bezeichnung:

OE 3 L Enterokokken, anhäm. Streptokokken, Staph. albus
OE 4 L anhäm. Streptokokken, Staph. albus
OE 6 R Enterokokken Micrococcus catarrhalis, Staph. albus
OE 5 L Enterokokken, Micrococcus catarrhalis, Staph. albus
OE 7 L Staph. albus
OE 13 R Enterokokken
OE 15 R Enterokokken, Staph. albus
OE 19 R Enterokokken, Staph. albus
OE 21 R Enterokokken, Hefezellen, Staphl. albus
OE 22 R Enterokokken, Colibazillen, Staph. albus, Hefen

2. Taschenabstriche bei Weisheitszähnen, die zur Zeit der Abstrichentnahme keine Symptome zeigten, aber schon Beschwerden verursacht haben.

Bezeichnung:

OE 1 R Staph. albus, Streptococcus viridans
OE 2 L Staph. albus, Streptococcus viridans
OE 8 L Staph. albus, anhäm. Streptokokken
OE 9 R Staph. albus, anhäm. Streptokokken
OE 11 L Enterokokken, Staph. albus, Heubazillen
OE 10 R Enterokokken, Staph. albus, Hefen
OE 12 L Enterokokken, hämoglobinophile Stäbchen
OE 13 R Enterokokken, hämoglobinophile Stäbchen
OE 14 R Enterokokken, Colibazillen
OE 16 L Enterokokken, Staph. albus, Colibazillen
OE 17 R Enterokokken, Hefezellen, Staph. albus
OE 18 R Enterokokken, Staph. albus, Colibazillen
OE 20 L Enterokokken, Staph. albus
NE 1 R Enterokokken, diphtheroide Stäbchen, Staph. albus

NE 2 L Enterokokken, Colibazillen
NE 3 L Enterokokken, Staph. albus
NE 4 R Staph. albus, Hefezellen, anhäm. Streptokokken

3. Taschenabstriche während des akuten Stadiums beim erschwerten Durchbruch des Weisheitszahnes.

Bezeichnung:

ME 1 R Enterokokken, anhäm. Streptokokken, Staph. albus, Heubazillen
ME 2 R Staph. albus, Heubazillen
ME 3 L Staph. aureus haemolyt., Staph. albus
ME 5 L Enterokokken
ME 6 L Enterokokken
ME 7 R Enterokokken, Heubazillen, Staph. albus
ME 8 L Enterokokken, Staph. albus
ME 10 L Enterokokken
ME 12 R Enterokokken, diphteroide Stäbchen, Staph. albus
ME 11 L Enterokokken, Colibazillen, Proteusbazillen, Staph. albus
ME 13 L Enterokokken, Staph. aureus haemolyt., Heubazillen
ME 14 R Enterokokken, Staph. albus
ME 15 R Enterokokken, Colibazillen, hämolyt. Streptokokken
ME 4 L Strept. viridans, Staph. albus.

Bei Entzündung der Tasche konnten bei 4 von 14 Fällen (Untersuchungsgruppe I) pathogene Strepto- und Staphylokokken nachgewiesen werden (29%), und zwar zweimal Staph. aureus haemolyt., hämolytische Streptokokken und Strept. viridans je einmal.

Bei nichtentzündeten Taschen jedoch bei Weisheitszähnen, die hie und da Beschwerden verursachten, fanden sich in 2 von 17 Fällen pathogene Bakterien (12%). In beiden Fällen Strept. viridans.

Abstriche aus Weisheitszahntaschen, die nie entzündungserscheinungen oder sonst irgendwelche Symptome zeigten, ergaben die normale Mundflora.

Außer den erwähnten pathogenen Keimen ließen sich in allen drei Gruppen ungefähr die gleichen Mikroorganismen feststellen. Es ist also anzunehmen, daß die gleichen Bakterien in einem Falle eine Erscheinung machen, event. durch Veränderung ihrer Pathogenität, in einem anderen Fall aber nicht.

Der Enterokokkus z. B. gilt allgemein als normaler Bewohner des Darmes, doch wird er in der Mundhöhle recht häufig angetroffen. Er ist aber auch als Erreger von Appendicitis, Cholecystitis oder Pyelitis bekannt. Unter welchen Bedingungen er aus dem apathogenen in den pathogenen Zustand übergehen kann, ist noch unbekannt (Enterokokkensepsis usw.).

Wiechert hat unter 57 aus der normalen Mundhöhle gezüchteten Streptokokkenstämmen 15 äskulinspaltende gefunden. 11 von diesen waren Enterokokken. 4 von diesen 11 Enterokokkenstämmen waren pathogen für die weiße Maus (Tod nach 24 Stunden bei intraperitonealer Injektion von 0,3 ccm 24 Stunden alter Bouillonkultur).

Von 41 Abstrichen aus der Tasche über dem Weisheitszahn konnten 30mal Enterokokken diagnostiziert werden.

In 3 (davon 2mal Abszeßbildung) von 14 Dentitio-diff.-Fällen wurden nur Enterokokken gefunden. Bei diesen 14 akuten Fällen sind, wenn hämolytische Staphylo- und Streptokokken fehlten, stets (mit einer Ausnahme) Enterokokken nachgewiesen worden. Es scheint also, daß die Enterokokken sowie die hämolytischen Streptokokken und Staphylokokken die Erscheinungen bei Dentitio diff. verursachen.

Zur Therapie der Dentitio difficilis

(ohne Komplikationen und Folgekrankheiten).

Die Behandlung des erschwerten Durchbruches besteht:

1. In der Beseitigung des Weichteilentzündung,
2. In der Extraktion des Weisheitszahnes.

Um sich über die Ausbreitung des entzündlichen Prozesses ein genaues Bild machen zu können und Klarheit über die Platzverhältnisse für den durchbrechenden Zahn und seine Einstellung in den Ebenen des Raumes zu bekommen, ist unbedingt ein Röntgenbild erforderlich. Bei starker Kieferklemme leistet die extraorale Aufnahme des Unterkiefers gute Dienste. Die Bildschärfe ist jedoch auf einer kleinen oralen Aufnahme besser. Eine Aufbißaufnahme kann auch

die Lagebestimmung des Weisheitszahnes sehr erleichtern. Ein exaktes Röntgenbild für den unteren Weisheitszahn erhält man durch folgendes Vorgehen:

Der Film wird so aufgelegt, daß er die distale Wurzel des 1. Molaren nach vorn überragt und diese Wurzel auf dem Film erscheint, den oberen Rand etwas über der Kauflächenhöhe und dieser parallel. Einstellung genau orthoradial auf den in der Filmmitte liegenden 2. Molaren.

Ad. 1. Es ist womöglich die Ursache der Entzündung festzustellen. Ist ein Aufbiß auf die den unteren Weisheitszahn bedeckenden Weichteile vorhanden und der Ausgangspunkt der Entzündung hauptsächlich eine traumatische Schädigung, so ist die Extraktion des oft nach bukkal verlagerten oberen Weisheitszahnes vorzunehmen, oder es sind die spitzen Höcker abzuschleifen.

Auch ist zu untersuchen, ob der Patient auf der Gegenseite des Unterkiefers eine Pulpitis oder Periodontitis hat, da solche Patienten unwillkürlich die betreffende Seite schonen, was zu einer vermehrten Beanspruchung der Gegenseite führt, wobei der normale Lappen über dem Weisheitszahn geschädigt wird.

Ist die Ursache des Traumas beseitigt, so wird die entzündlich veränderte Tasche über dem Weisheitszahn mit dem Atomiseur (2 Atm.) oder mit H_2O_2 ausgespült. Durch Pinselungen mit Ag NO 3, Chromsäure oder 5%-Jodtinktur wird das Verschwinden der örtlichen Entzündung veranlaßt. Ist die Entzündung nur auf das Zahnfleisch beschränkt, so haben wir mit der Solluxlampe gute Erfahrungen gemacht, da nach zirka zweimaliger halbstündiger Bestrahlung die Beschwerden vollständig verschwanden. Sind die Symptome schwerer und besteht starke Kieferklemme, so sind Spülungen mit Borsäure vier- bis fünfmal pro Tag von guter Wirkung.

Besteht eine starke Sekretion aus der Tasche und verhindern die stark geschwellten Weichteile den Abfluß, so wird durch das Einführen von einem kleinen Stück schmaler Vioformgaze der Sekretabfluß wesentlich erleichtert *(Partsch)*.

Die gleiche Behandlung ist bei rein infektiöser Ursache ebenfalls anzuwenden.

Bilden sich submuköse Abszesse (Umschlagsfalte), so ist nach Betupfen mit 10%iger Kokainlösung die Inzision an der vorgewölbten Schleimhaut die erfolgreichste Therapie. Nach zwei Tagen sind dann bereits die Beschwerden vollständig abgeklungen.

Sind durch die oben beschriebenen Maßnahmen die Entzündungsprozesse an den Weichteilen verschwunden, so wird der den Weisheitszahn bedeckende Lappen entfernt.

An der Poliklinik des zahnärztlichen Institutes haben wir mit der Kauterisierung des Lappens gute Erfahrungen gemacht. Die sofortige Koagulation des Gewebes verhindert eine Eröffnung der Lymph- und Blutgefäße. Dadurch wird die Möglichkeit einer Infektion von in der Umgebung des Weisheitszahnes befindlichen Mikroben (durch die Spülungen können event. doch noch pathogene Keime zurückbleiben), gering.

Wichtig ist aber, daß die Entfernung des Lappens erst nach Ablauf der akuten Erscheinungen erfolgt, da sonst eine Verschlimmerung der Entzündung entstehen könnte (Bestätigung bei *Nishimura*).

Ad. 2. Vor der Extraktion des Weisheitszahnes bei erschwertem Durchbruch sind zu prüfen:

a) die Frage der Indikation,

b) der Zeitpunkt der Extraktion.

Indikation: An Hand des angefertigten Röntgenbildes läßt sich entscheiden, ob ein vollkommener Durchbruch des Weisheitszahnes in die Mundhöhle möglich ist auf Grund der Beschaffenheit des aufsteigenden Astes, der Verhältnisse des horizontalen Astes und der Einstellung des Zahnes in den drei Ebenen des Raumes.

1. Ist eine starke Dislokation oder Neigung nach distal, bukkal, mesial oder lingual vorhanden, kann der Weisheitszahn also nie in normale Okklusion gelangen, so ist er zu entfernen.

2. Ebenfalls bei vollständiger Retention.
3. Bei Fistelbindungen (innere und äußere).
4. Wenn sich der Lappen immer wieder neu bildet.
5. Bei hartnäckigen Neuralgien.
6. Bei Entstehung einer Ostitis und Periostitis oder wenn andere schwere Komplikationen zu befürchten sind.

Zeitpunkt der Extraktion: Im wesentlichen handelt es sich darum, ob der betreffende Weisheitszahn sofort, d. h. im Stadium der akuten Entzündung, oder erst später, nach Abklingen der Beschwerden extrahiert werden soll.

Die Extraktion im reizlosen Intervall gewinnt immer mehr Anhänger, da die Literatur sehr viele Fälle mit Komplikationen nach Weisheitszahnextraktionen im akuten Stadium verzeichnet.

Mayrhofer verlegt die Extraktion des Weisheitszahnes, dessen Erhaltung bei schwerer Erkrankung nicht in Frage kommt, in die Zeit nach dem akuten Stadium. Ebenso *O. Loos* und *Euler*. *Waßmund* und *Kranz* pflegen bei akuten Entzündungserscheinungen, die am Zahnfleisch lokalisiert sind, die Extraktion nicht sofort anzuwenden. Handelt es sich aber um tiefgreifende Prozesse, so extrahieren sie auch im akuten Stadium.

Nishimura beobachtete mehrmals, daß entzündliche Erscheinungen zunahmen und außerdem noch Mundbodenphlegmone und andere schwere Folgekrankheiten durch Infektion der Extraktionswunde entstanden, wenn man die Entfernung trotz akuter, eitriger Entzündung vornahm.

William Logan, I. R. Blayney, Edward H. Hatton warnen vor Extraktion bei teilweise durchgebrochenen 3. Unterkiefermolaren (oder anderen Zähnen), wenn die weichen Gewebe, welche über der Krone liegen, infektiöse entzündliche Veränderungen erleiden, da nach Extraktion solcher Zähne sehr häufig Osteomyelitis und Nekrose auftreten.

Tod an Sepsis nach einer Extraktion des unteren Weisheitszahnes bei akuter Entzündung der Weichteile schildern *Chudoba* und *Chudok*.

Moral sah eine Halsphlegmone mit anschließender mediastinaler Eiterung und Exitus nach Extraktion eines Weisheitszahnes mit Dentitio diff., sowie einen Fall mit Thrombose des Sinus cavernosus, der jedoch nicht letal verlief.

Gegen die Extraktion im akuten Stadium sind folgende Einwände zu erheben:

Das Operationsfeld wird bei der Extraktion in die pathogene Bakterien enthaltende Tasche gelegt.

Diese pathogenen Mikroorganismen sind bereits an das Milieu gewöhnt, sie können, wenn sie einmal in die eröffneten Blut- und Lymphräume gelangen, *sofort* ihre Tätigkeit entfalten, *bevor* der Organismus die volle Abwehrfunktion auslösen kann.

Dieser Vorgang bietet die Möglichkeit von sehr raschen und weit um sich greifenden Prozessen (Phlegmone, Sepsis). Durch die sehr kurze Inkubationszeit, die den Bakterien eine sofortige Ausbreitung im Blut- und Lymphsystem gestattet und die rasche Ausnützung der durch die Extraktion gesetzten nekrotischen Randpartien erlaubt, werden die Vermehrungs- und Wachstumsmöglichkeiten gesteigert.

Die Extraktion des unteren Weisheitszahnes ist stets mit Schwierigkeiten verbunden wegen der abnormen Lage, der Stellung und Form der Wurzeln (Abb. 5), so daß es selten eine leichte, den Knochen und Weichteile nicht stark lädierende Extraktion gibt.

Wichtig ist ebenfalls, daß dabei die Wundsetzung in einem infizierten Gebiete erfolgt, von wo aus, infolge der nahen anatomischen Beziehung, die Ausbreitung nach wichtigen Gebilden des Organismus (Spatium parapharyngeum, Pharynx, Mediastinum usw.) leicht ermöglicht wird. Die Gefahr einer Komplikation wird daher sehr groß.

Aus diesen Erwägungen ist die Extraktion im akuten Stadium, bei entzündlicher Veränderung der Weichteilgewebe, *nicht* auszuführen.

Es muß vielmehr ein reizloses Stadium durch antiseptische Spülungen, Reinigung und Pinselung der Tasche über dem Weisheitszahn erstrebt werden, mit anschließender Taschen- oder Lappenentfernung. Nach zwei bis drei Wochen

kann dann die Extraktion erfolgen ohne Komplikationen zu verursachen.

George C. Fahy empfiehlt bei halb durchgebrochenen Zähnen mit einem Lappen, auch wenn keine Anzeichen für Infektion vorhanden sind, wie bei Infektionsstellen zu verfahren, da unter dem Lappen Infektionserreger ruhen, welche erst durch den chirurgischen Eingriff aktiviert werden. Weitaus günstigere Erfolge würden mit vorherigen Spülungen unter Anwendung des Kauters erzielt.

Die Frage der Extraktion bei erschwertem Durchbruch mit graviden Vorgängen und Veränderungen des Knochensystems (Osteomyelitis) ist wesentlich anders zu entscheiden. Da schwimmt gewissermaßen der 3. Molar im Eiter, er ist gelockert, läßt sich leicht extrahieren, wobei event. Lädierungen des umgebenden Gewebes nicht viel zu bedeuten haben, da bereits ein größerer Teil des Knochens längst infiziert ist. Durch die sofortige Extraktion kommt ein günstiger Abfluß des Eiters zustande.

Zusammenfassung.

Statistik.

1. Die Dentitio diff. tritt bei Männern und Frauen ungefähr gleich häufig auf; 51,6 zu 48,4%.

2. Eine Bevorzugung einer bestimmten Seite des Unterkiefers läßt sich nicht nachweisen.

3. Die für Dentitio diff. bevorzugte Altersgruppe ist 21—25 Jahre (112 Personen = 53%).

4. Die meisten Patienten (28 Personen = 12%) waren 25 Jahre alt.

Untersuchung an klinischen Fällen.

1. Die abnorme Stellung und Lage des Weisheitszahnes ist nicht wesentlich für die Schwere der Symptome.

2. Schwere Komplikationen werden bei normaler Einstellung des Weisheitszahnes infolge Raummangel (zu kurzer horizontaler Ast, Knochenatrophie) verursacht.

3. Beim erschwerten Durchbruch sind am Periodontium sowie im Knochen pathologische Veränderungen, Atrophie und Resorptionen zu beobachten, die mit den entzündlichen Veränderungen der persistierenden Zahnfollikeltasche zusammenhängen.

4. Bei den betreffenden Weisheitszähnen können histologisch sehr frühe alveoläre und retikuläre Atrophie der Odontoblastenschicht in der Kronenpulpa ebenso Dentikel und starker Zementan- und -abbau festgestellt werden.

Bakteriologische Untersuchung.

1. In der Tasche über dem Weisheitszahn sind bei akutem Stadium des erschwerten Durchbruches pathogene Bakterien (29 % der Fälle mit Staph. aureus haem., hämatogene Streptokokken, Streptococcus viridans).

2. Im subakuten Stadium wurden unter dem Lappen bei 12 % der Fälle pathogene Bakterien (Strept. viridans) gefunden.

3. Von den normalen Mundbakterien kommt den Enterokokken die größte Bedeutung für die Entstehung der akuten Erscheinungen zu (in 3 Fällen, davon 2 mit Abszeßbildung, von 14 erschwerten Durchbrüchen wurden nur Enterokokken diagnostiziert). Bei 14 Patienten konnten stets (mit einer Ausnahme) bei Abwesenheit der unter 1. erwähnten pathogenen Bakterien Enterokokken festgestellt werden.

Therapie.

1. Bei Dentitio diff. ist grundsätzlich ein Röntgenbild anzufertigen.

2. Die Therapie beginnt mit der konservativen Behandlung des entzündeten Lappens und der Tasche.

3. Nach den akuten Symptomen ist der Lappen zu entfernen.

4. Wenn nötig erfolgt die Extraktion zwei bis drei Wochen nach dem akuten Prozeß. Eine Ausnahme besteht bei weitgehenden ostitischen Veränderungen des Kieferknochens (Osteomyelitis), wo sofort extrahiert wird.

Literaturverzeichnis

1. *Bai, Nguyen Xuan.* Des accidents osseux provoqués par l'éruption de la dent de sagesse inférieure. Diss. Genf 1928.
2. *Bonnet-Roy* und *R. Lemière.* Typ. Beobachtung einer verzögerten Osteo-Phlegmone des Unterkiefers nach erschwertem Durchbruch des Weisheitszahnes. Zahnärztl. Rundschau XXXVI, Nr. 33 1927.
3. *Cavallaro, G.* Il terzo molare tende a scomparire? (Hat der 3. Molar die Tendenz, zu verschwinden?) La Stomatologia XXIV, Nr. 8 1936. Ref. Fortschritte der Zahnheilk. Misch, II. Bd. 1927.
4. *Chudoba.* Tod nach Extraktion eines unteren Weisheitszahnes. Ref. Zahnärztl. Rundschau XXXVI, Nr. 29 1927.
5. *Chudok.* Ein Todesfall nach Extraktion des 3. unteren Molaren. Zahnärztl. Rundschau XXXVII, Nr. 13 1928.
6. *Coriat, M.* La stomatite ulcéromembraneuse et l'angine de Vincent du point de vue dentaire. Le semaine dentaire VIII, Nr. 18 1926. Ref. Misch, 1927, III. Bd., 2. Teil.
7. *Euler, H.* In: Port-Euler, Lehrbuch der Zahnheilkunde. J. F. Bergmann, München 1934.
8. *Fahy, George C.* Misch, Fortschritte, 1929 Bd. 2.
9. *Forgues, R.* Stomatite ulcero-membraneuse, secondaire à l'évolution de la dent de sagesse, compliquée d'une angine de Vincent au 4e jour. Odontologie Bd. 65, Nr. 11 1927.
10. *Gins.* Einführung in die Bakteriologie für Zahnärzte. Verlag J. F. Lehmann, München 1933.
11. *Gornouec.* Complication rare d'un accident de dent de sagesse. La Revue de Stomat. XXIII, Nr. 9 1926.
12. *Harrison, W.*, and *Lowe, E. W.* Notes of a complicated removal of a third molar. Fatal sequel. The Dental Record XLVI, Nr. 4 1926. Ref. Misch, 1927, 3. Bd. 2. Teil.
13. *Kantorowicz.* Klinische Zahnheilkunde I. 3. Auflage 1929, Verlag Meußer.
14. *Kranz, Peter Paul.* Chirurgie des prakt. Zahnarztes. Meußer, Leipzig 1938.
15. *Kranz, Peter Paul.* Klinische Zahnheilkunde und ihre Grenzgebiete. Lehmann, München 1933.
16. *van Laer, Walter.* Les microbes de la bouche. Schweiz. Monatsschrift für Zahnheilkunde XXXVI, Nr. 5, S. 277, 1926.
17. *Loos.* In: A. Kantorowicz, Handwörterbuch der gesamten Zahnheilkunde, Bd. IV 1931.
18. *Loos.* Fortschritte der Zahnheilkunde, Misch, 1930, S. 170.
19. *Maccaferri.* I disturbi da difficile eruzione dei denti di sagezza inferiori. Rev. ital. di Stomatologia 4, Nr. 6 1935. Ref. Zeitschrift für Stomatologie 1936.
20. *Martin, Rudolf.* Lehrbuch der Anthropologie in systematischer Darstellung, II. Bd, Jena 1928.

21. *Mayrhofer.* Chirurgie der dentalen Mund- und Kieferkrankheiten. Stuttgart 1930.
22. *Moral.* Weisheitszähne und der sog. erschwerte Durchbruch. Misch, Fortschritte der Zahnheilk., 1929 S. 124.
23. *Neumann, Rob.* Führer durch die operative Zahnheilkunde. Berlin 1936.
24. *Nishimura, Toyoji.* Über den erschwerten Durchbruch des unteren Weisheitszahnes. Schweiz. Monatsschrift für Zahnheilk. Bd. XXXVI, Nr. 1.
25. *Orator.* Allgemeine Chirurgie. Leipzig 1935.
26. *Partsch.* Handbuch der Zahnheilk. Bd. 1 1927.
27. *Perthes.* Chirurgie des Kopfes. Stuttgart 1926.
28. *Polus, J.* Névrite lingual et dent de sagesse. Revue Belge de Stomat. XXIII, Nr. 3 1926. Ref. Misch, Fortschritte, III. 1927.
29. *Pousson* und *Déchaume.* Pseudo-sarkomatöse Osteomyelitis des Unterkiefers als Folge des falschen Durchbruches des Weisheitszahnes. Ref. Zahnärztl. Rundschau XXXVII, Nr. 22.
30. *Preiswerk, G.* Zahnheilkunde. München, 2. Auflage, 1908.
31. *Romey.* Dent de sagesse incluse dans la branche montante du maxillaire inférieur. La Revue de Stomat. XXVIII, Nr. 9 1926.
32. *Römer, Oskar.* Die Zähne als Eingangspforte für Krankheitserreger Orale Sepsis, Berlin 1928.
33. *Ruppe, Ch.* Accidents d'éruption de la dent de sagesse inférieure. Gaz. des hôp. civ. et milit. Jg. 100, Nr. 79, 81, 1927. Ref. Deutsche Monatsschrift für Zahnheilk. 1928.
34. *Sicher* und *Tandler.* Anatomie für Zahnärzte. Springer, Berlin 1928.
35. *Thoma, Kurt H.* The management of the malposed inferior third molar. The journal of Dental Research Vol. XII, Nr. 1 1932.
36. *Walkoff, O.* Die Bedeutung der Stammesgeschichte des Menschen für die Ätiologie der Kiefer- und Zahnanomalien. Ref. Schw. Monatsschr. für Zahnheilk. Bd. XXXVI, Nr. 1 1926.
37. *Wallis, Wilson D.* The evolution of the human mandible and correlations with features of the skull. The Dental Cosmos LXVIII, Nr. 2 1926.
38. *Waßmund, Martin.* Zur Physiologie und Pathologie des Zahndurchbruches, mit besonderer Berücksichtigung der Vorgänge am Weisheitszahn. Zahnärztl. Rundschau, Nr. 7 u. 8 1934.
39. *Weinberg.* Ein seltener Fall von Resorption der Wurzeln des linken 2. Molaren im Unterkiefer durch einen unter ihm liegenden retinierten Weisheitszahn. Deutsche Monatsschrift für Zahnheilk. 1928.
40. *Wetzel.* Lehrbuch der Anatomie für Zahnärzte. 4. Auflage, Jena 1930.
41. *Wolf, Hermann.* Retentio dentis in processu condyloideo. Zeitschrift für Stomatologie XXIV, Nr. 11 1926.
42. *Wiechert, Fritz.* Über das Vorkommen der sog. Enterokokken in der Mundhöhle und ihre Beziehungen zu anderen Streptokokkenformen. Diss. Berlin.

Zum Schlusse möchte ich Herrn Prof. Hockenjos für seine vielseitige Unterstützung und Anregung bei der Ausführung dieser Arbeit bestens danken. Ebenso spreche ich Herrn Prof. Doerr für sein gütiges Entgegenkommen, Herrn Dr. Seidenberg für die Diagnostizierung der Bakterienkulturen und Frl. G. Havrlik für die Anfertigung der Röntgenbilder und Photographien meinen herzlichsten Dank aus.